

ANATOMIE ET INJECTIONS DU 1/3 INFÉRIEUR DU VISAGE

PROFESSEUR CHRISTIAN DUBREUIL

Chirurgie ORL , cervico-faciale

Chirurgie esthétique de la face et du cou

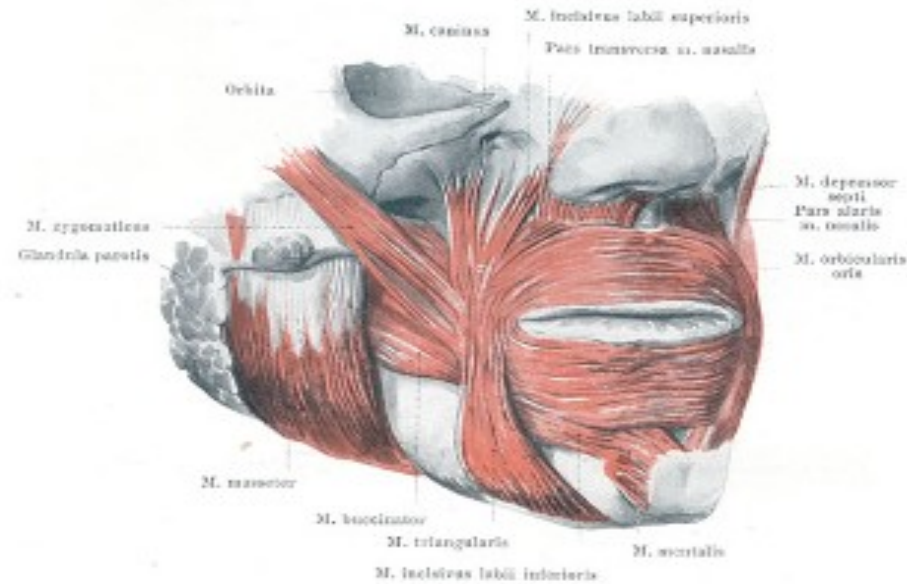
LYON 1

Muscles de la bouche

- **Orbiculaire**
- Autour de la bouche
- Insertion: sur maxillaire et mandibule
- partie marginale épaisse et partie labiale périphérique
- Fermeture orale, projection lèvres en avant, parole, mastication

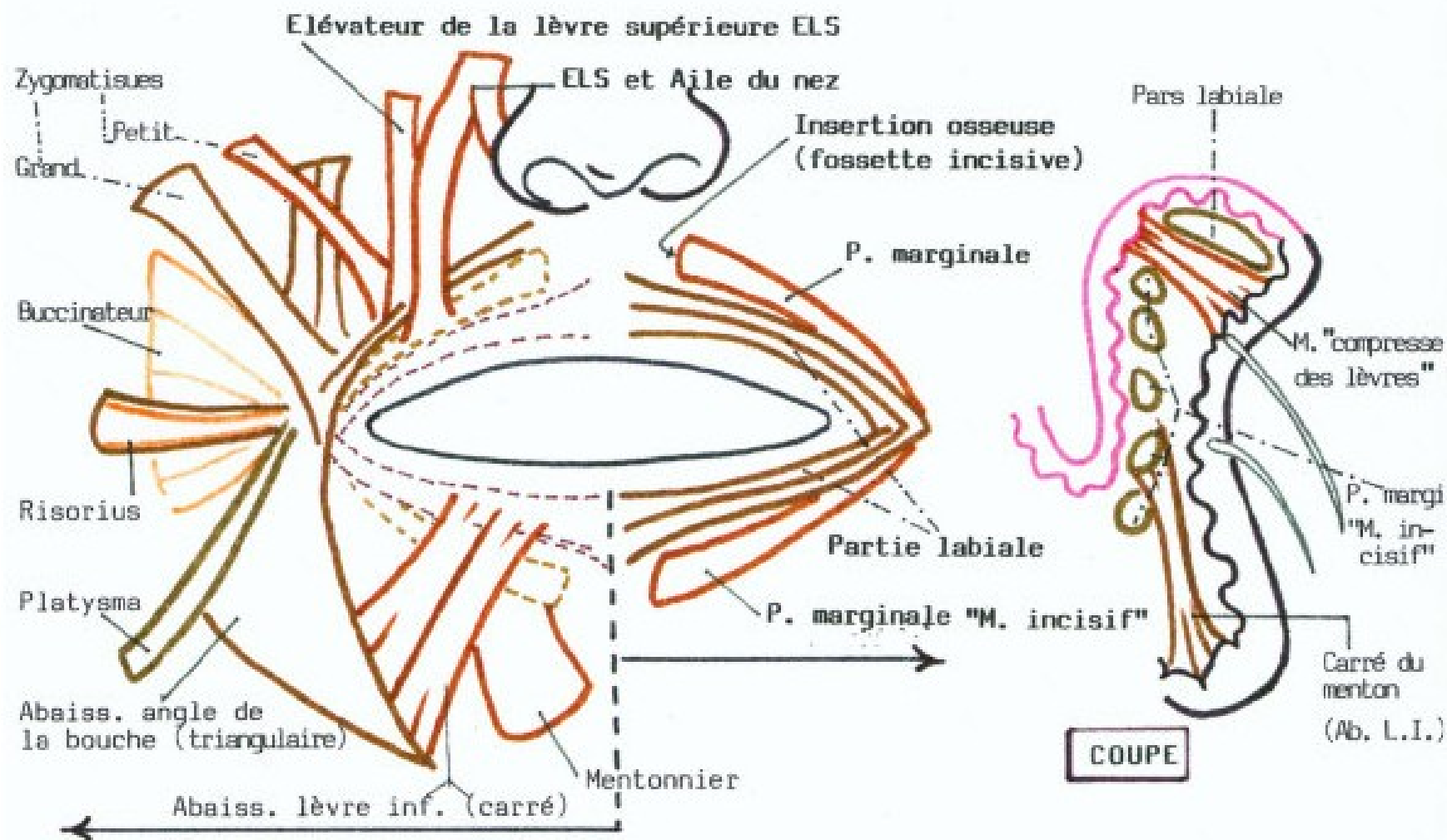
Muscle orbiculaire des lèvres

**muscle circulaire sphinctérien
servant à l'occlusion ou à la
fermeture.**



ORBICULAIRE DE LA BOUCHE ET MUSCLES ANNEXES

8



Muscles de la bouche

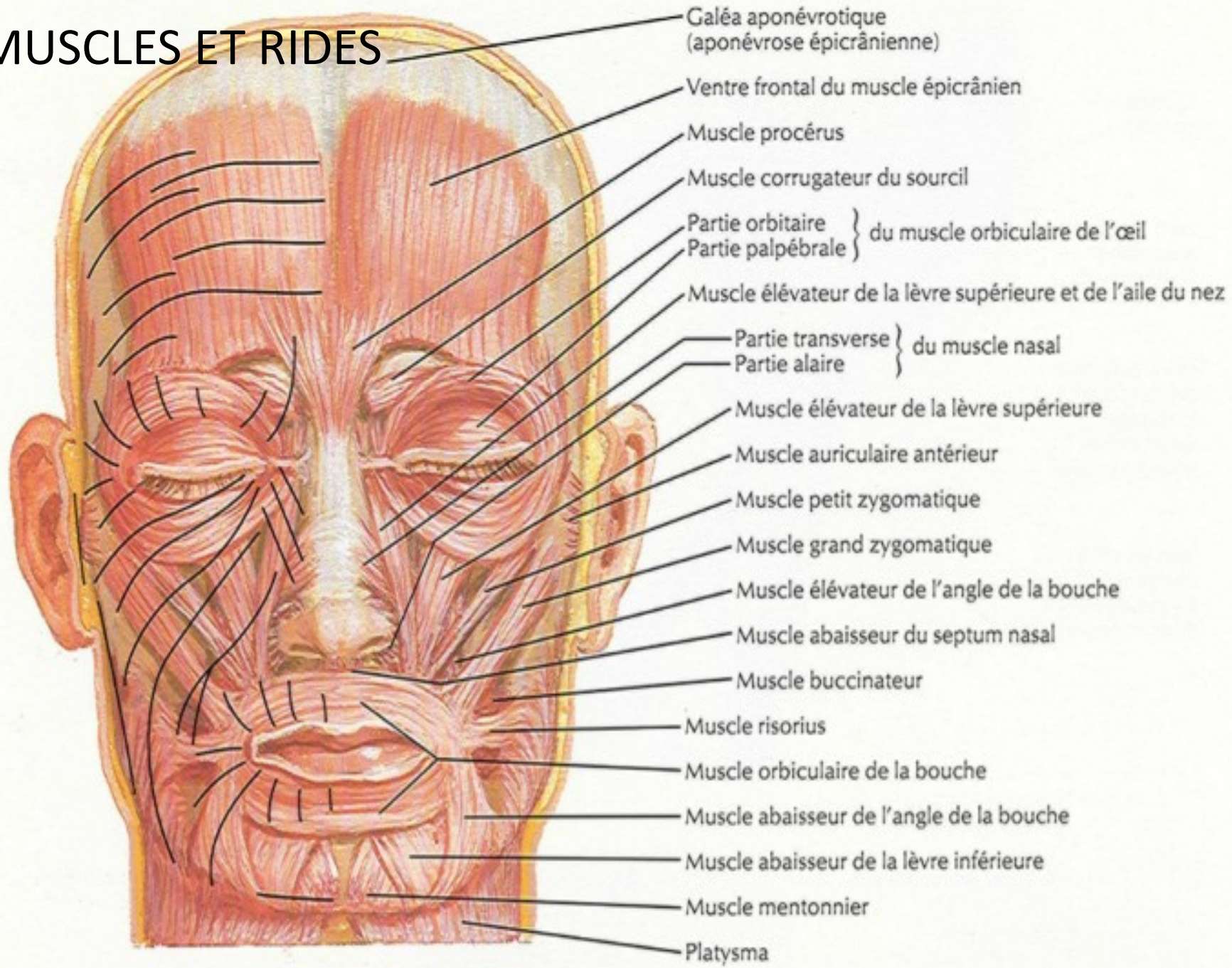
- **Muscle abaisseur de l' angle de la bouche** ou triangulaire des lèvres (DAO)
- Insertion sur mandibule, commissure labiale et lèvre inférieure
- Expression tristesse
- Agit en synergie avec platysma

Muscles de la bouche

- **Risorius**
- Insertion sur le masseter et peau de l'angle de la bouche (modiolus)
- Étire l'angle des lèvres et provoque sourire (Joconde)
- Contribue constitution fossettes du rire



MUSCLES ET RIDES

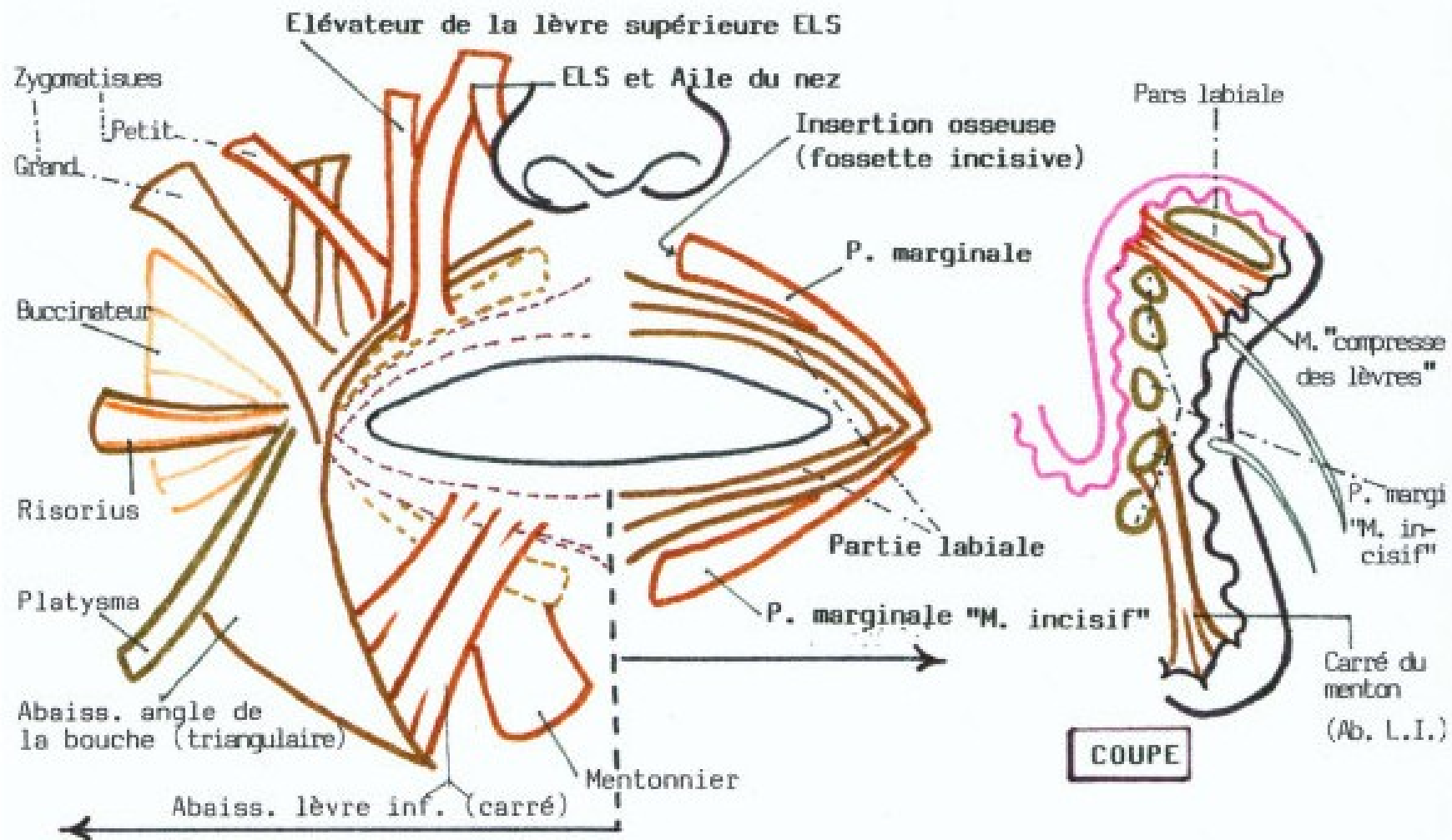


Muscles de la bouche

- **Abaisseur de la lèvre inférieure** (muscle carré du menton)
- Insertions: ligne oblique mandibule, peau et muqueuse de la lèvre inférieure , traversant l'orbiculaire de la bouche
- Rôle: abaisse et éverse lèvre inférieure, exprime moue , dégoût

ORBICULAIRE DE LA BOUCHE ET MUSCLES ANNEXES

8



Muscles de la bouche

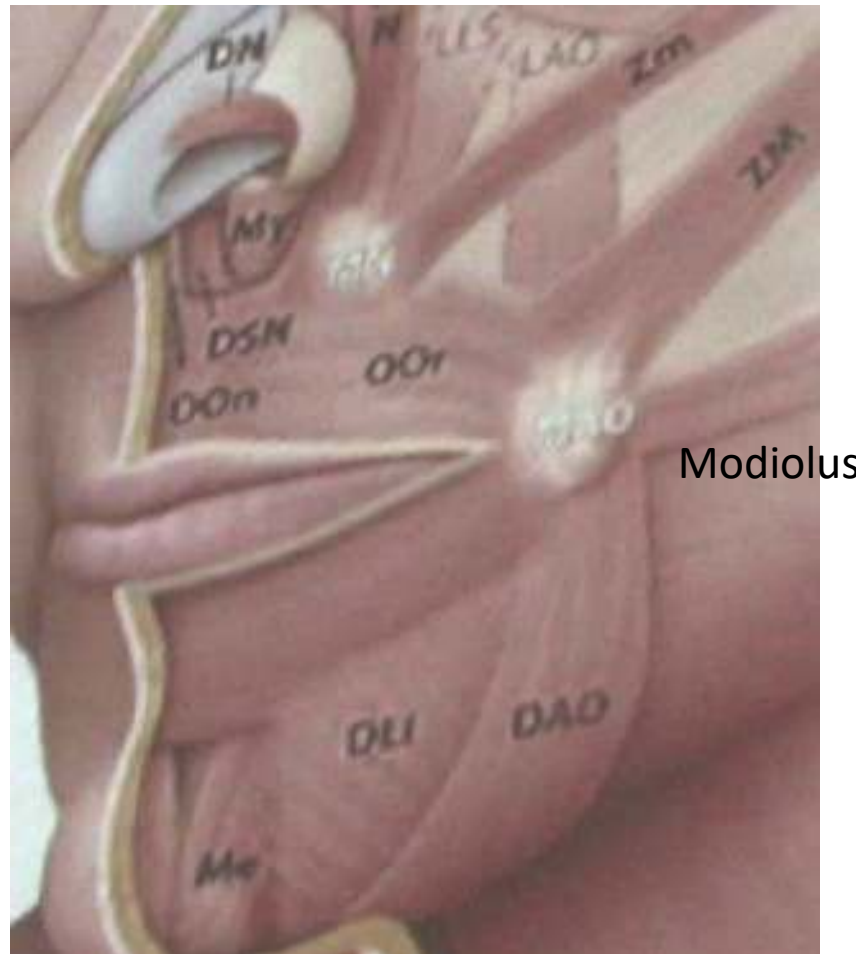
- **Buccinateur**
- Insertions: mandibule, ptérygoïdiens – modiolus
- Rôles: attire bouche arrière et latéralement
- Permet souffler (trompettiste)
- mastication



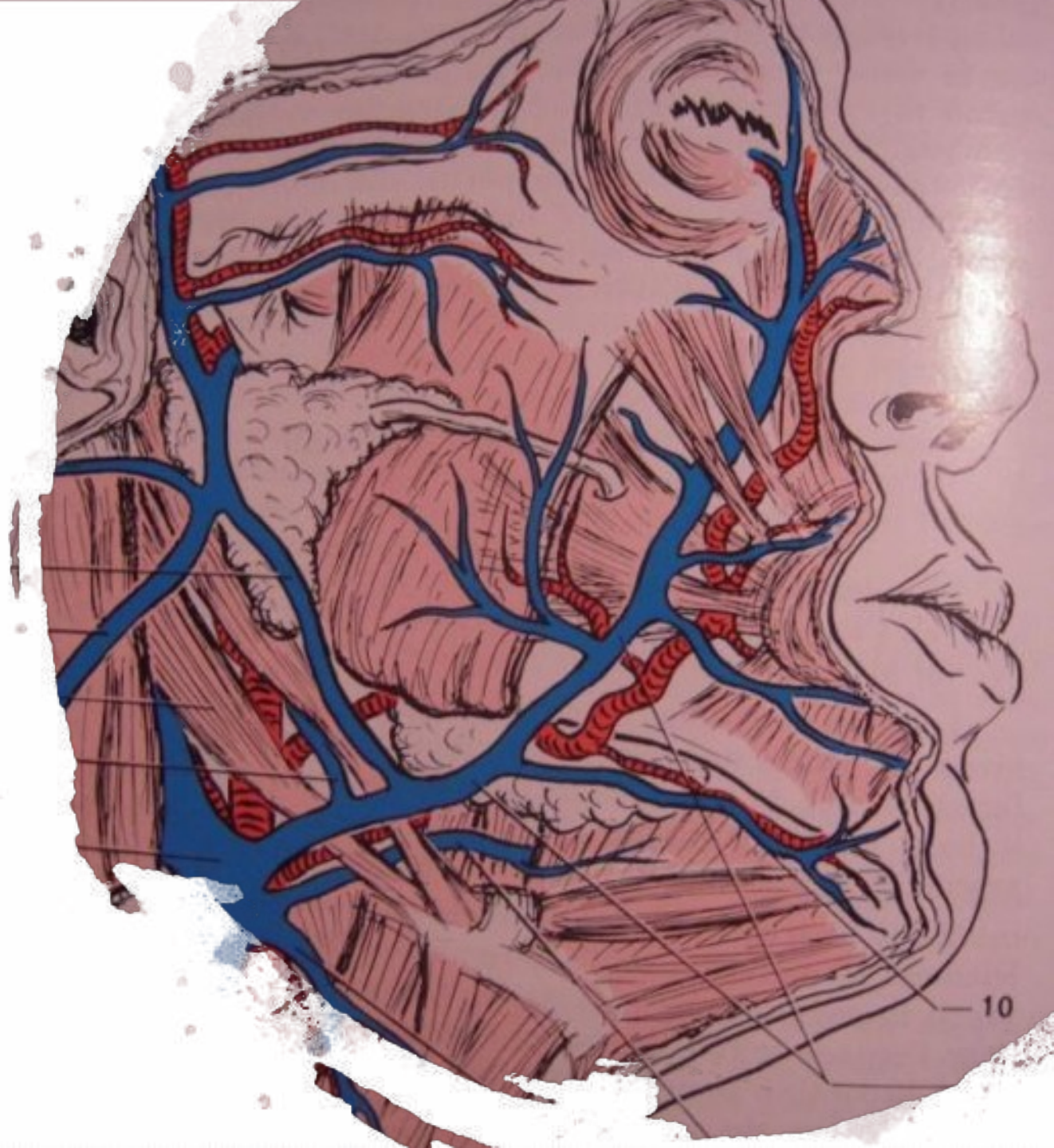
Muscles de la bouche

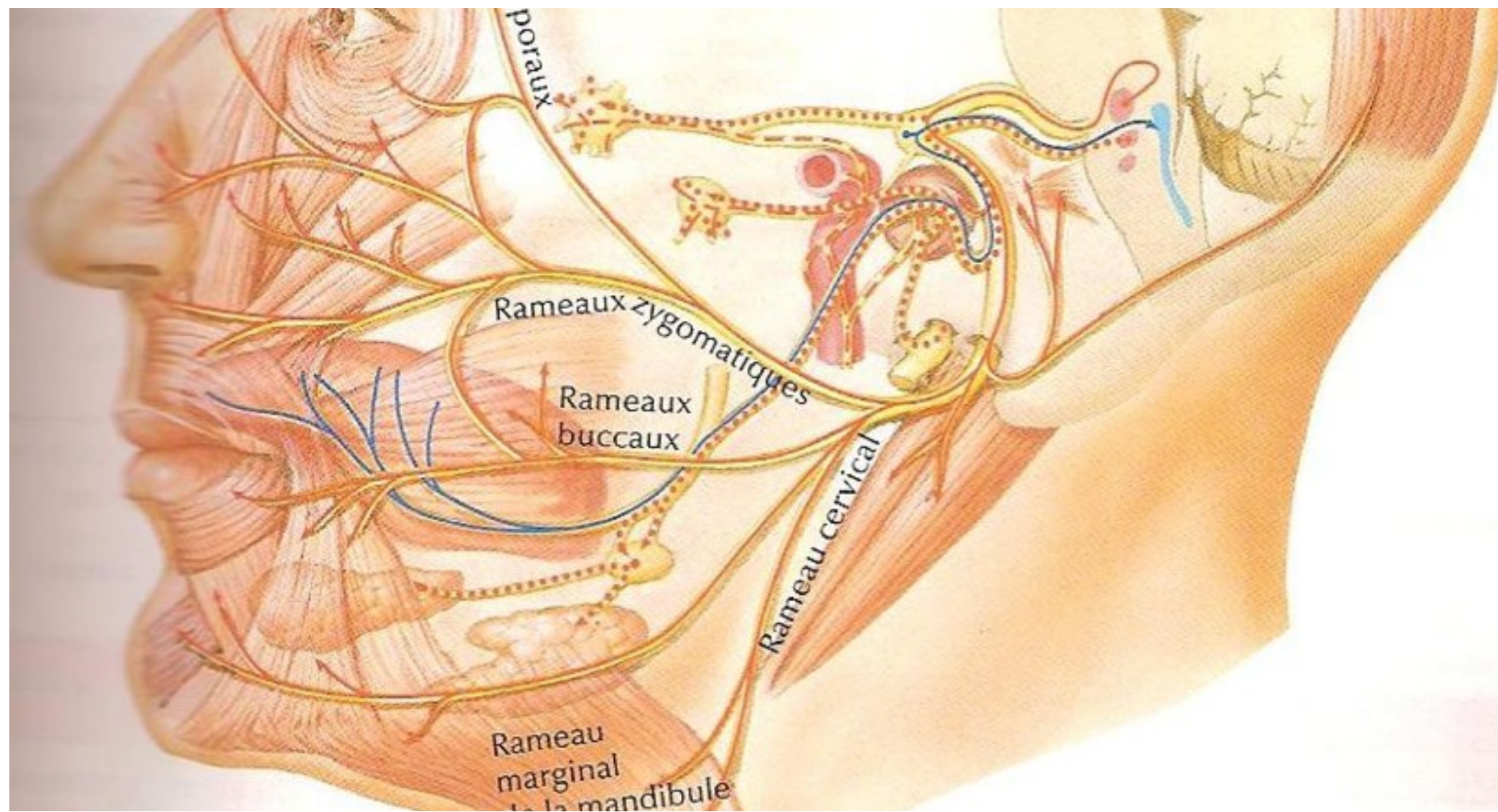
- **Muscle mentonnier**
- Insertions: mandibule, peau du menton
- Rôle: élévateur parties molles du menton
- Participe mastication

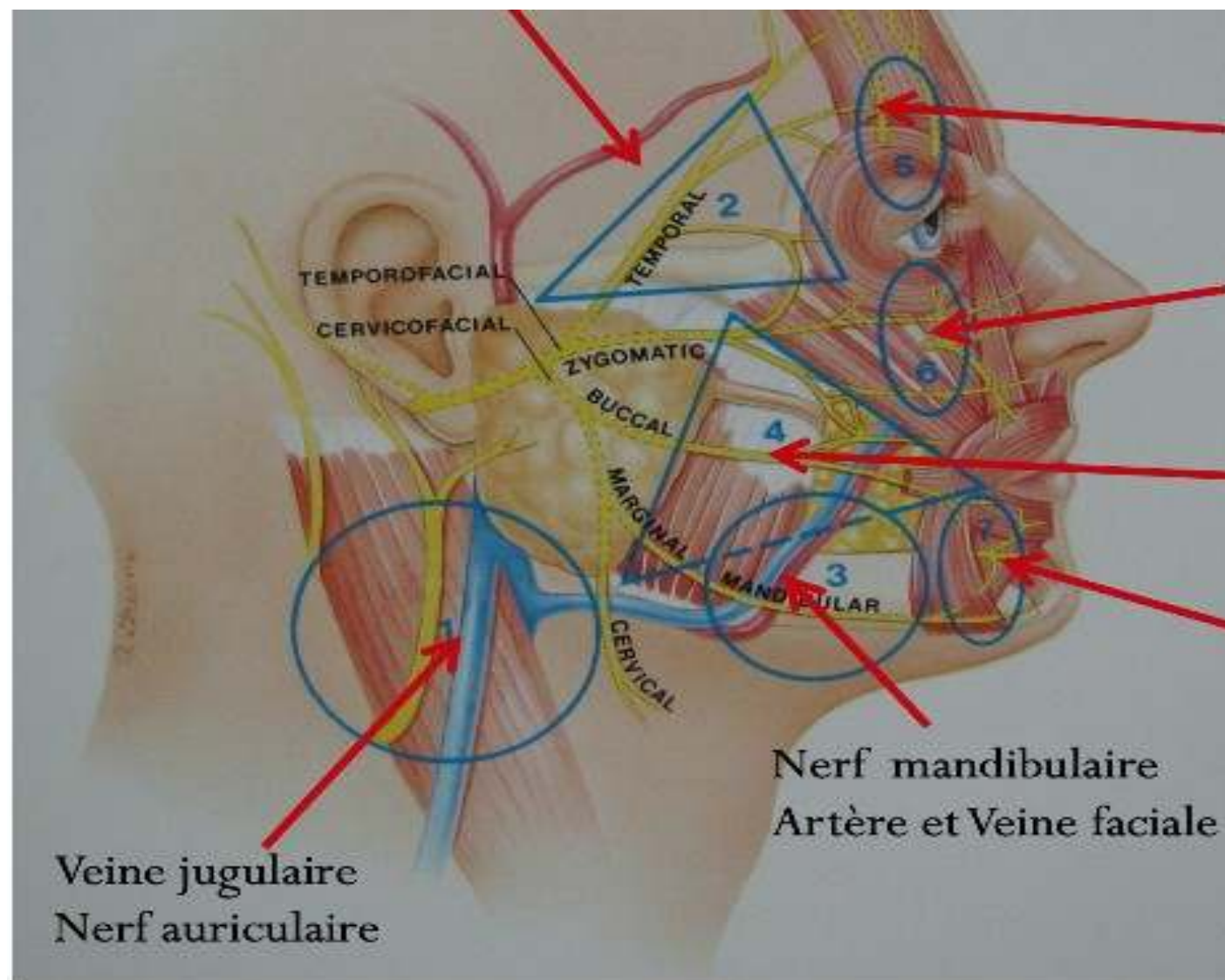
Deux réseaux musculaires interdépendants (dont le modiolus)



Zone à risques







Nerf V1 ophtalmique
supra orbitaire
supra trochléaire

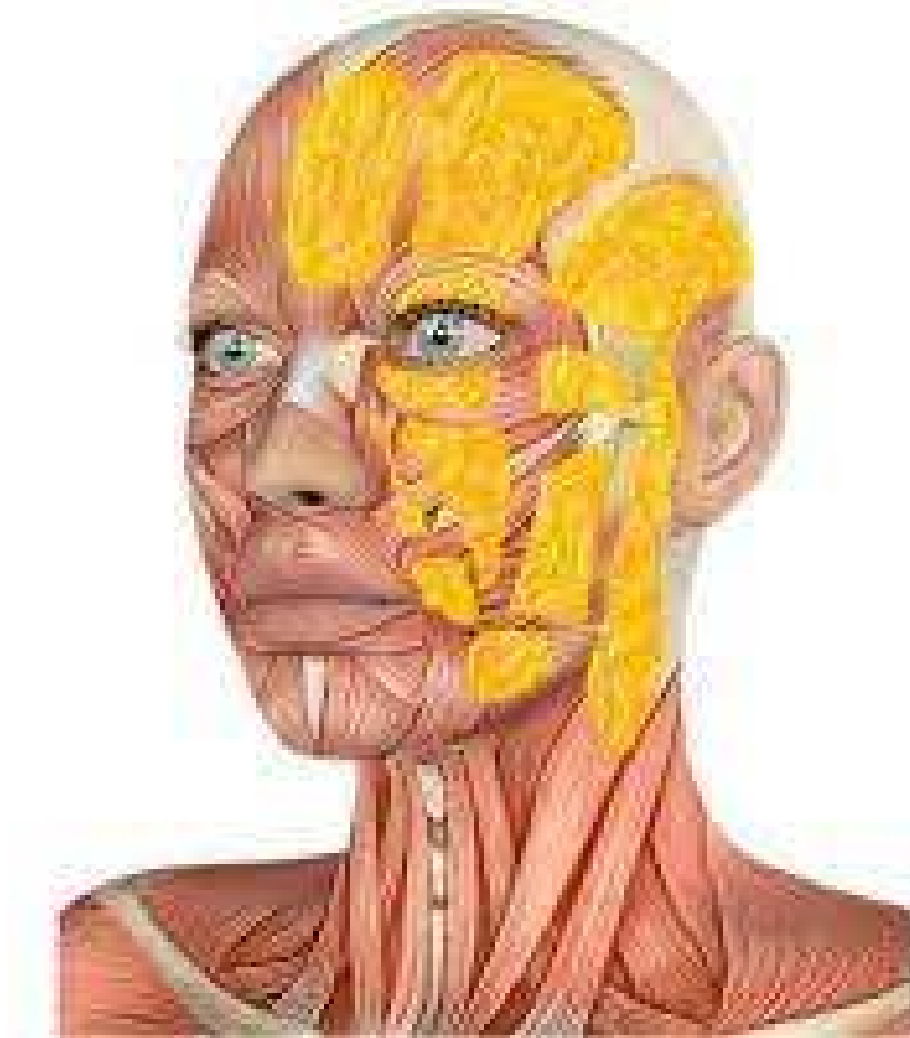Nerf V2 maxillaire
infra orbitaire

Nerf facial

Nerf V3 mandibulaire
mentonnier

Nerf mandibulaire
Artère et Veine faciale


Veine jugulaire
Nerf auriculaire



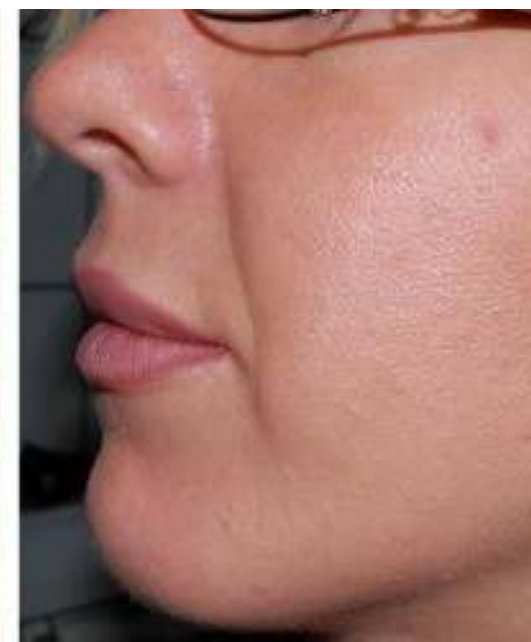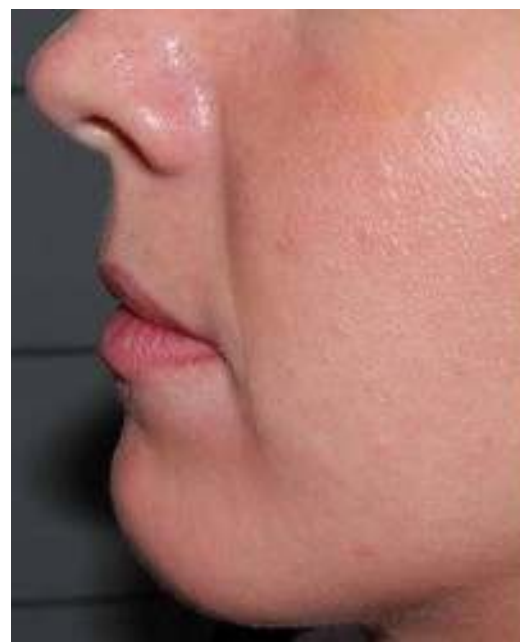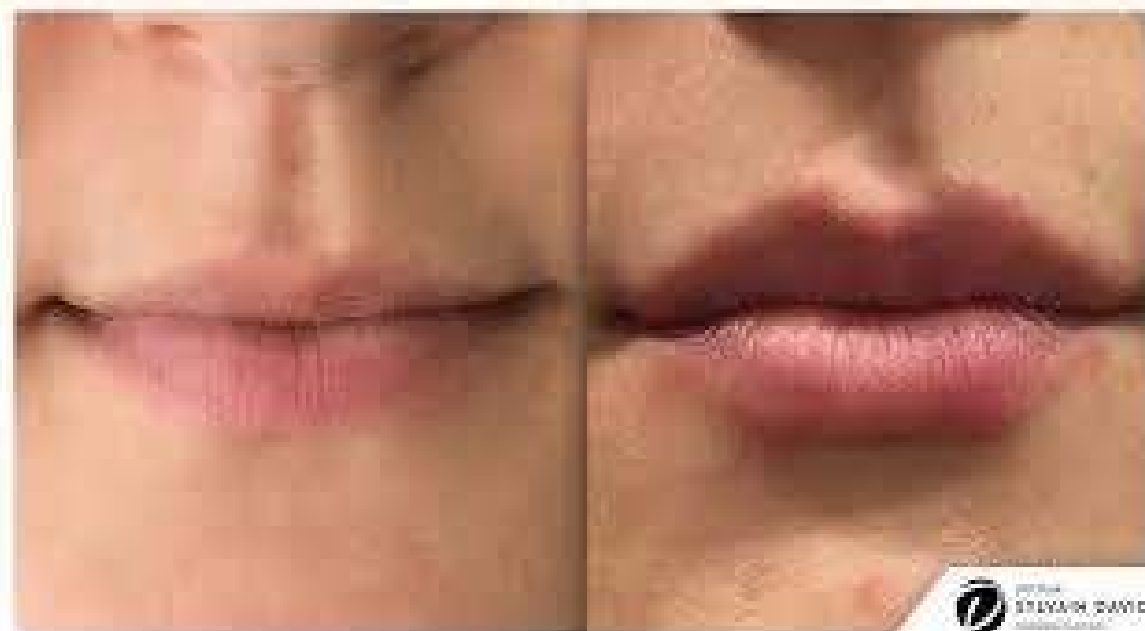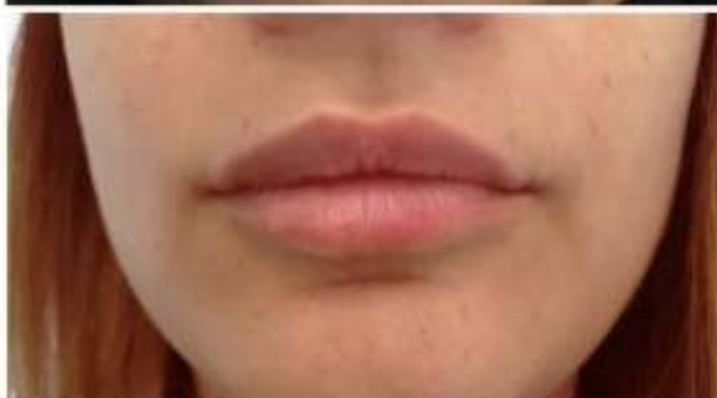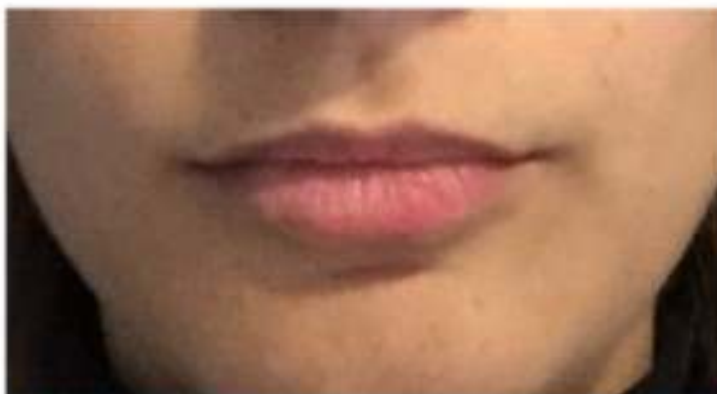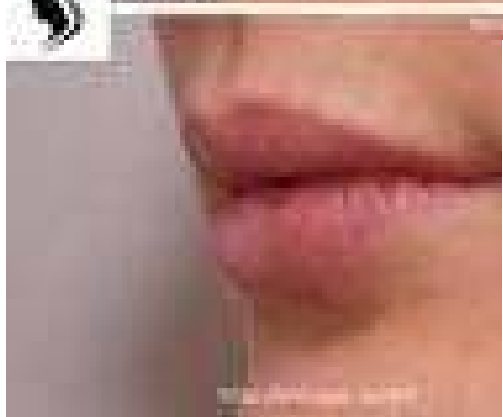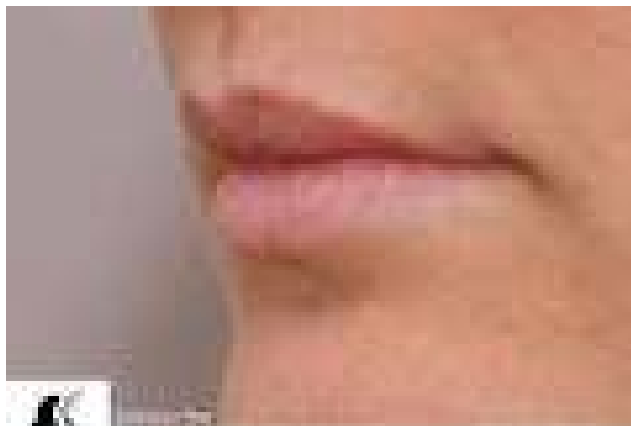
BUTS DES INJECTIONS

- EMBELLIR LE SOURIR par le traitement des lèvres, symbole de séduction et de jeunesse
- AGIR SUR LE VIEILLISSEMENT
- CORRIGER CERTAINS DÉFAUTS : LÈVRES , MENTON

Les lèvres



04/06/2025



Resultats qu il faut obtenir

04/06/2025

On distingue deux actions principales :

- **L'action volumatrice** : par injection de produits de comblement ou de graisse (lipostructure) qui participera à créer une augmentation de volume et laissera entrevoir un effet repulpant.
- **Le traitement des rides** : pouvant inclure plusieurs dispositifs thérapeutiques (lifting des lèvres, laser, peeling, mésothérapie), permettra une action lissante



Les produits

- Plusieurs types de produits de comblement, résorbables ou non, ont été utilisés pour donner du volume à une lèvre trop fine (en général l'indication est posée sur la lèvre supérieure, dite « vermillon » ou « lèvre rouge »).
- L'utilisation de produits non résorbables [est totalement déconseillée](#) (silicone, dérivés de la silicone, Gortex...). En cas de mauvais résultat, les effets peuvent être désastreux et difficiles à corriger. En effet, de nombreux effets secondaires (infections, réactions inflammatoires de type granulomes) ont été décrits avec ces produits qui sont, de plus, difficiles à extraire en cas de mauvaise tolérance.



ACIDE HYALURONIQUE

- en première intention : il est le traitement de base de la médecine esthétique,
- dérivé d'un constituant naturellement présent dans l'organisme ;il permet de maintenir le volume et l'élasticité de la peau.
- Il est conseillé de rester raisonnable et ne pas avoir recours à une augmentation excessive afin de garder une apparence naturelle.
- Il est possible de retoucher, repulper voire corriger des lèvres jugées trop fines ou asymétriques mais le résultat doit être quasi insoupçonnable pour ne pas altérer ou déformer la morphologie initiale.

L'Acide hyaluronique permet

- Redessiner le **contour** par injection de [l'ourlet des lèvres](#) inférieures et supérieures.
- **Repulper** les lèvres en donnant plus volume (injection précise en profondeur) pour une bouche plus pulpeuse naturelle.
- Combler et lisser les **rides** autour de la bouche.
- De remonter les commissures labiales (coins des lèvres) en traitant de façon concomitante les plis d'amertume.

Anatomie de la lèvre

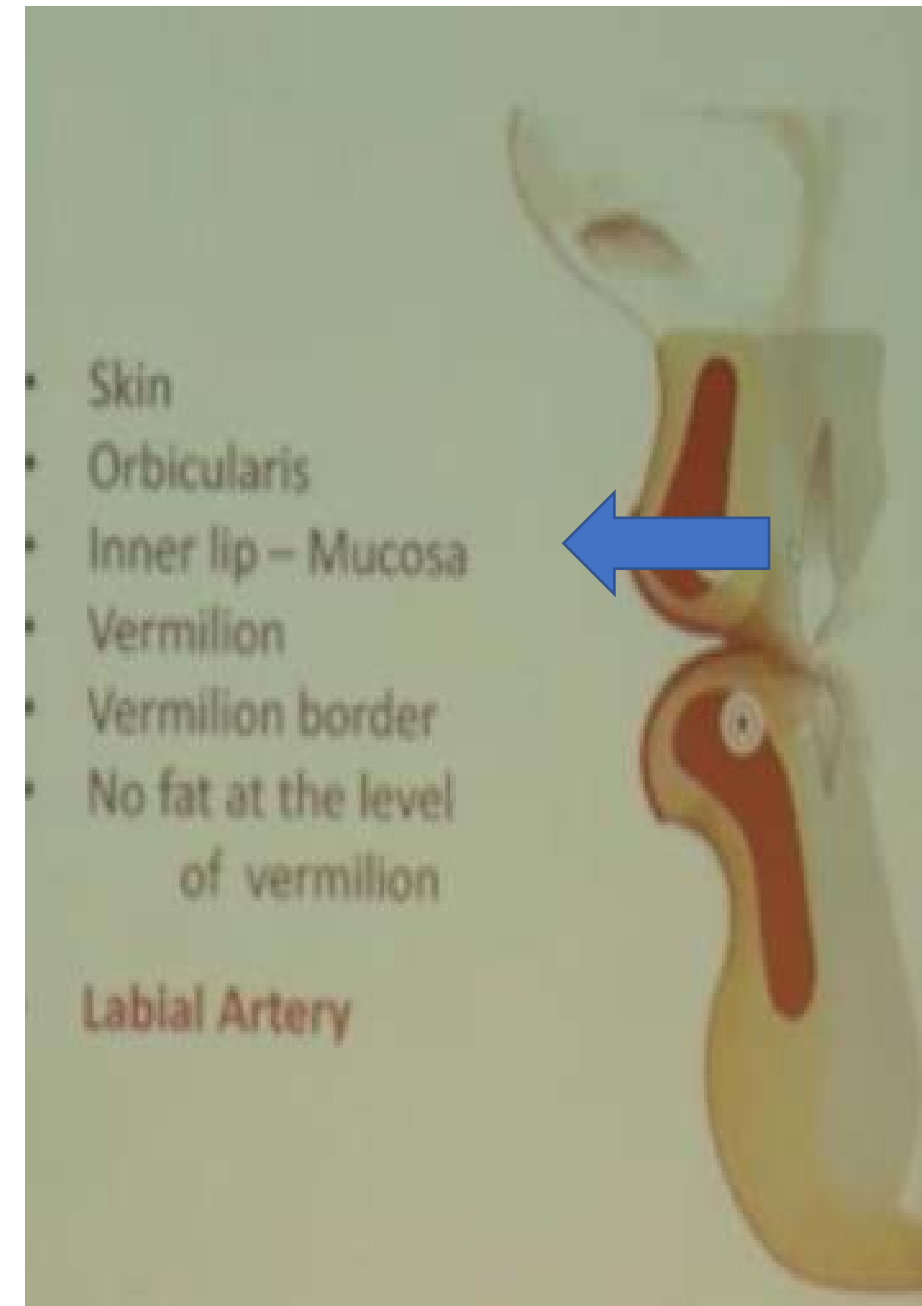
L artère est située dans la partie profonde de la lèvre

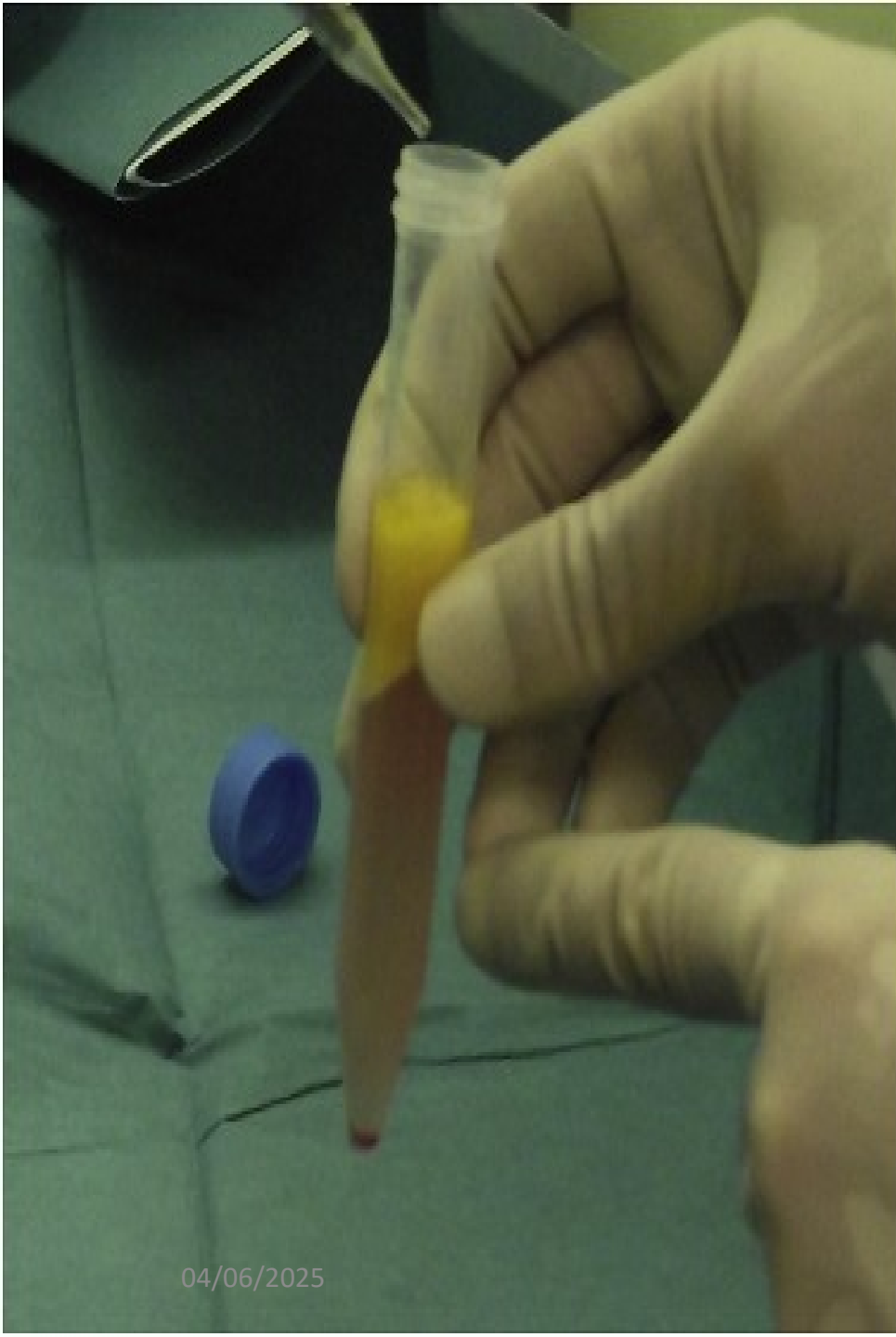Ne jamais injecter à cet endroit

Utiliser une canule

Pas de graisse dans la lèvre rouge , seulement la Blanche

Tenir compte de la denture , support des dents





le lipofilling ou lipostructure

- (la réinjection de graisse autologue), technique définitive de plus en plus utilisée mais relevant du domaine de **chirurgie esthétique** et non de la médecine esthétique. 2004)
- Dans ce dernier cas, une petite intervention chirurgicale est nécessaire afin de prélever la graisse à réinjecter.

Quand, comment?

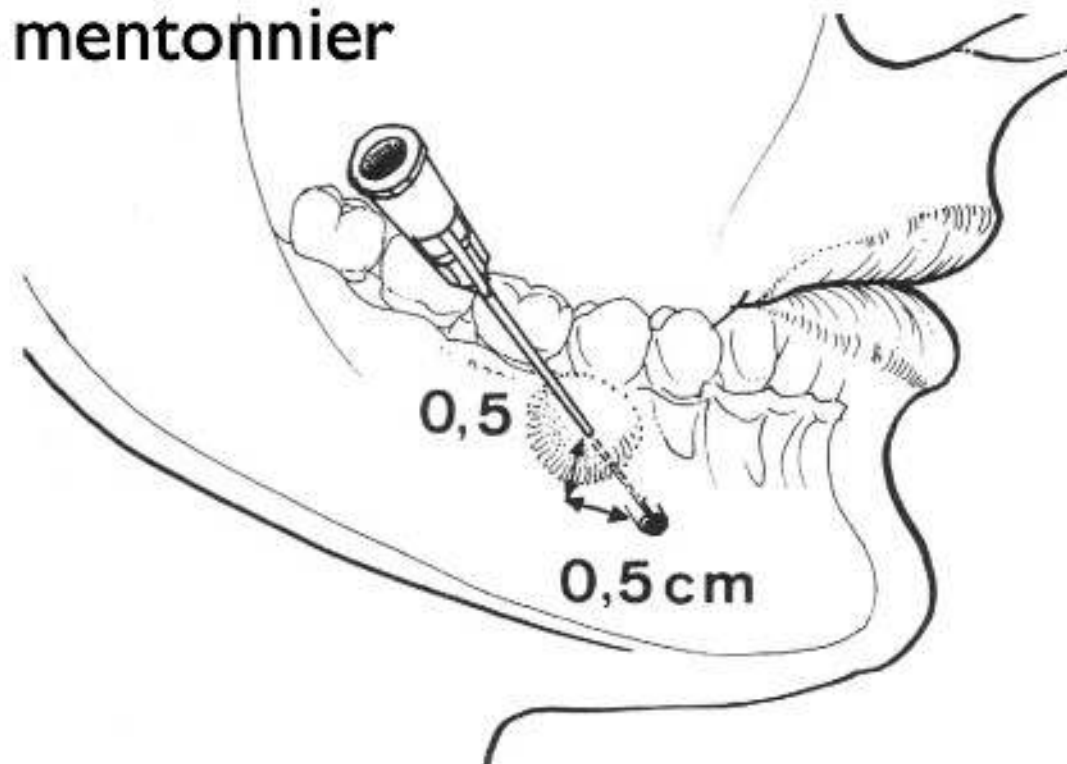
- Il n'y a pas d'âge pour commencer à faire des injections, en revanche il est **conseillé d'attendre 18 ans** afin d'entamer ces actes de médecine esthétique.
- choisir un médecin ou un chirurgien esthétique confirmé et reconnu par l'Ordre des Médecins (MMAA), ayant ainsi toute autorité pour pratiquer des injections d'acide hyaluronique.
- Evaluer lors de la première consultation les motivations ou déceler de **possibles contre-indications** : allergies, hypersensibilité à l'acide hyaluronique, infection cutanée, maladies auto-immunes ou affectant le système immunitaire, herpès labiaux, grossesse, allaitement, dysmorphophobie, prise d'anticoagulants.

technique

- Lors de la séance, de très petites quantités d'acide hyaluronique (il convient de **ne pas dépasser un millilitre**) sont injectées à l'aide d'une aiguille ou d'une micro canule sur plusieurs points d'injection afin de garantir un résultat naturel.
- Si l'on cherche à **ourler** la lèvre en redessinant le contour, l'injection se fera le long de la ligne (jonction cutanéomuqueuse) séparant la lèvre rouge (vermillon) de la lèvre blanche .
- Si l'effet recherché est de **repulper** les lèvres et obtenir plus de volume, les injections se feront dans la lèvre rouge en intramusculaire et sous-muqueux endobuccal afin de créer du galbe.
- Éviter d'injecter le **lèvres longues** qui dépassent le support dentaire : alourdissement
- **Lèvres fines**: ne pas trop injecter(0.2-0.3)risques de nodules

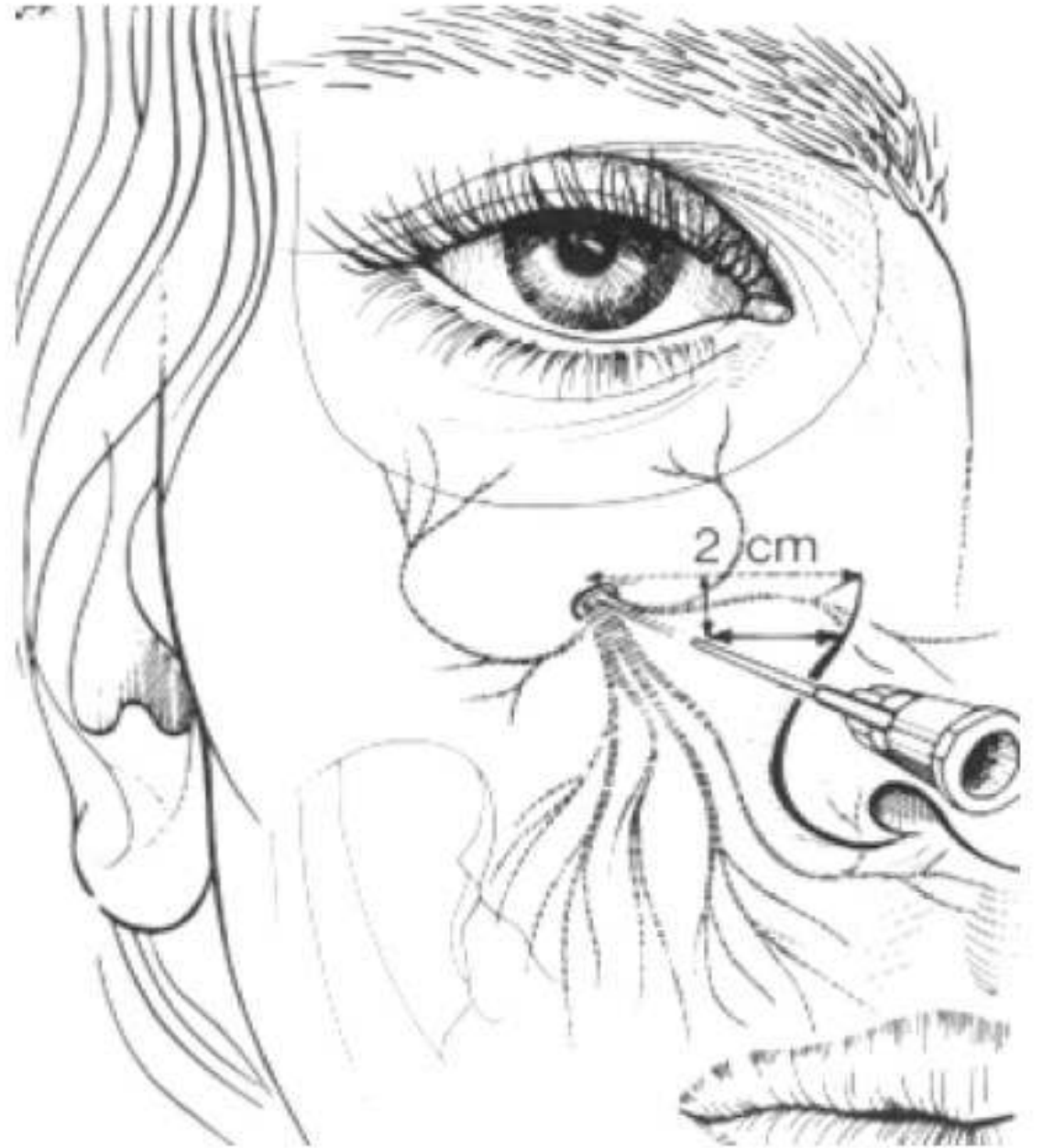Nerf trijumeau :

Bloc du N. mentonnier

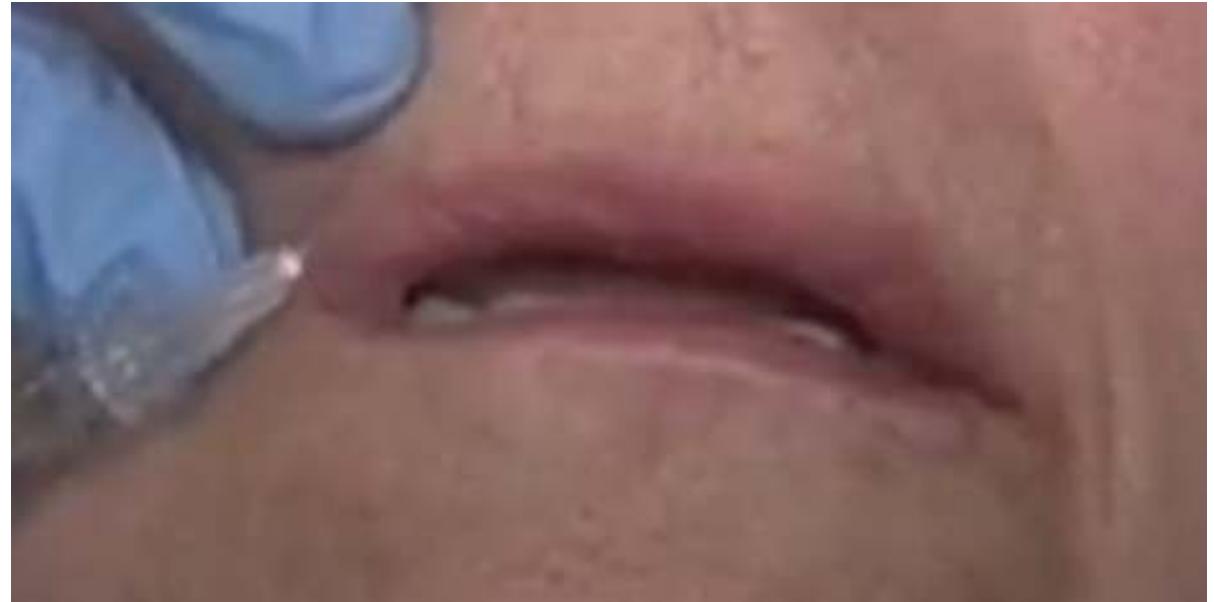
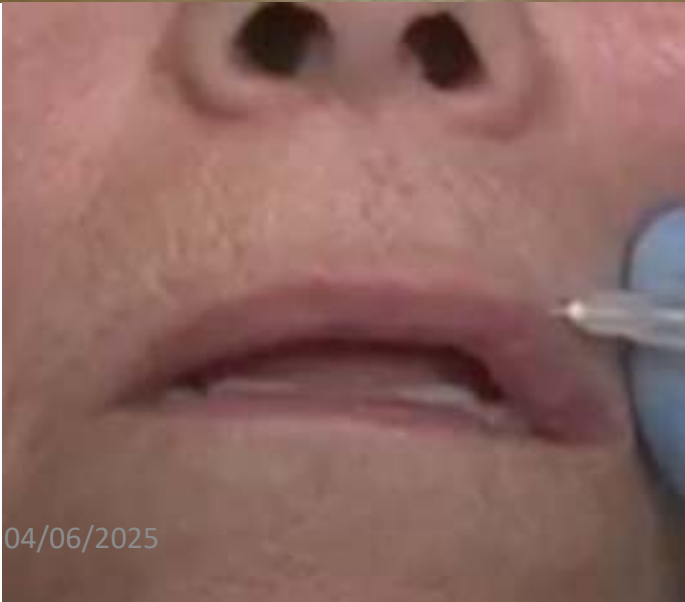
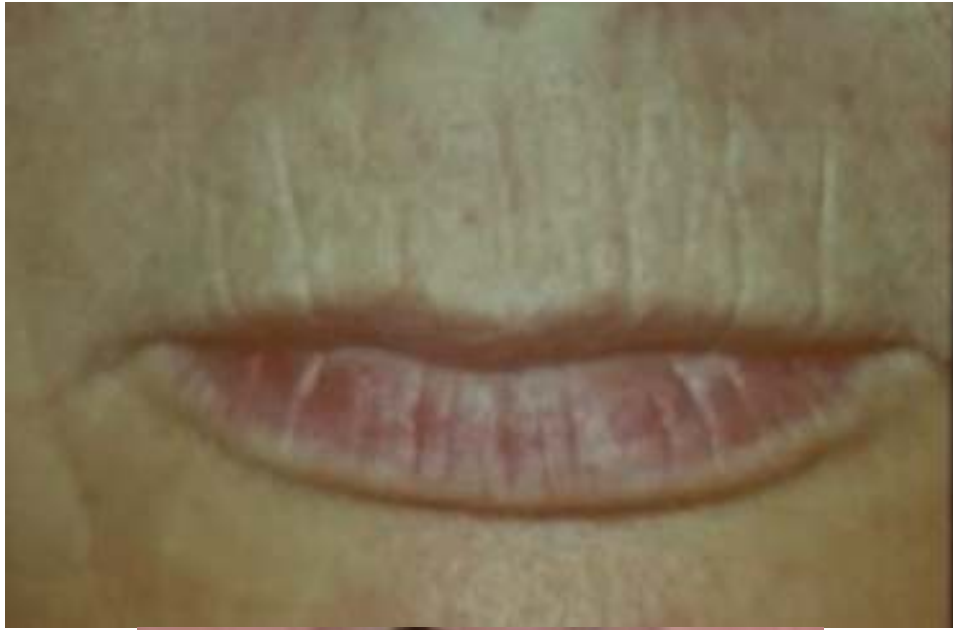Nerf trijumeau :

Bloc du N. sous orbitaire

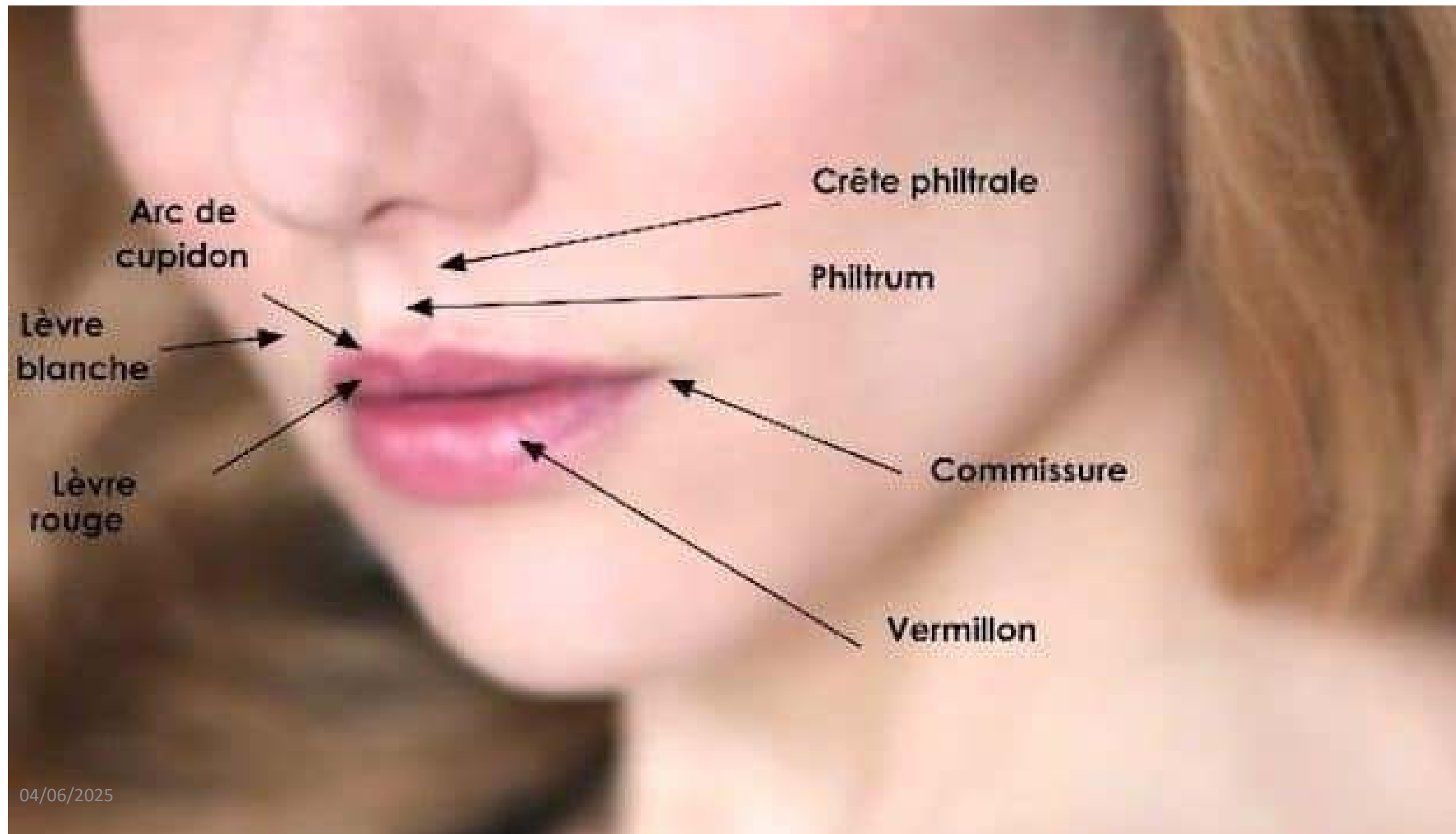


Traiter les rides , ourler

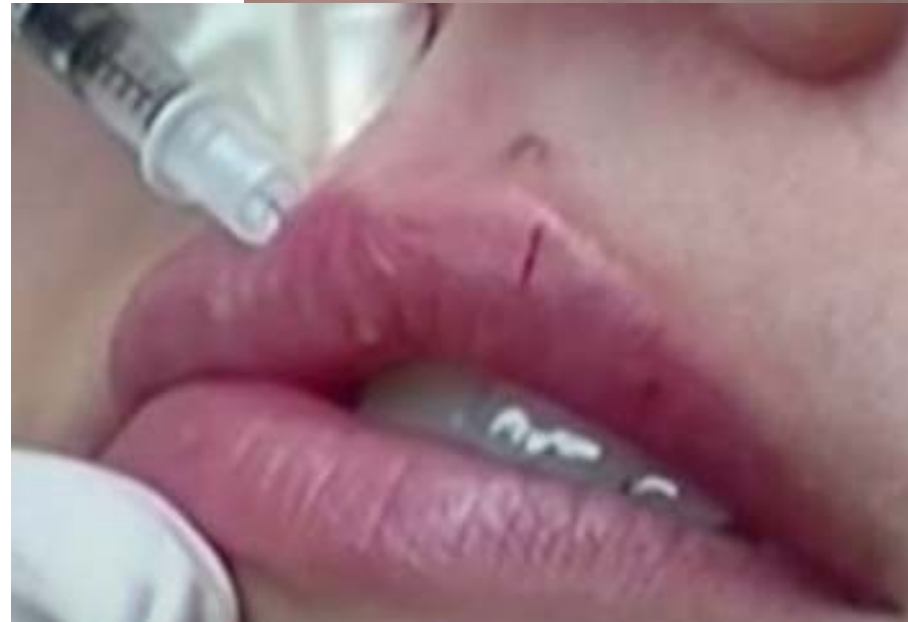
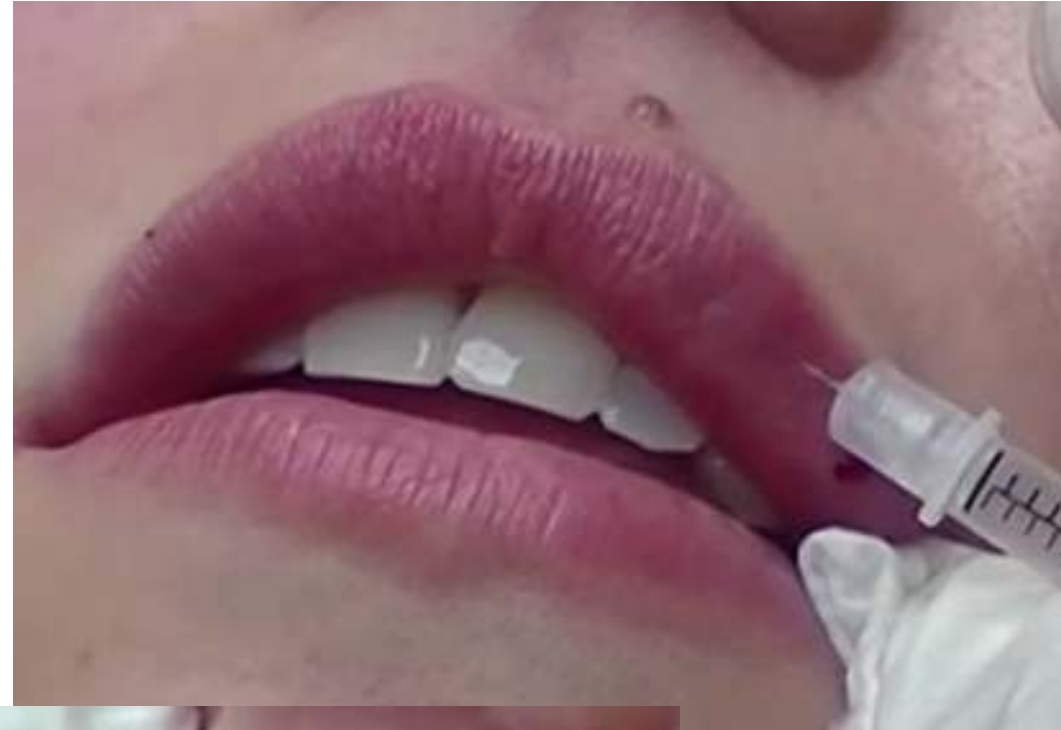
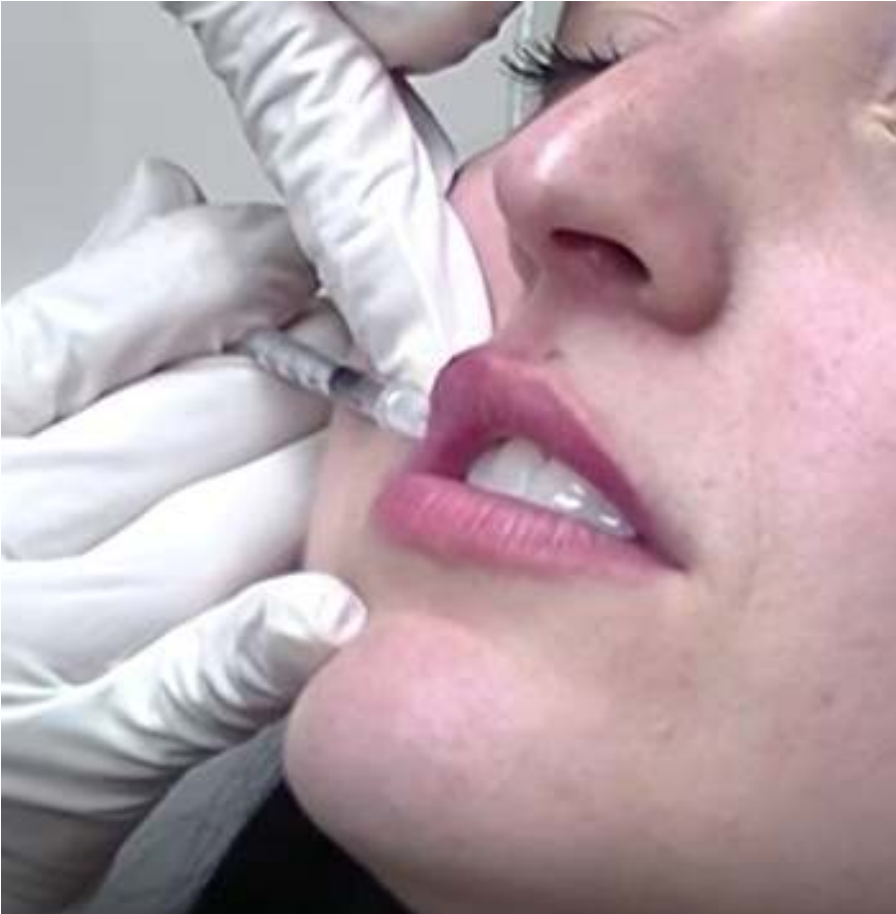technique

- La canule stimule le **fibroblaste** qui fabrique:
 - l'élastine
 - le collagène
 - les proteoglycanes
- **L'AH** permet l'hydratation
- **Les** injections sont un skin booster, pour lutter contre
 - raréfaction graisseuse
 - relâchement musculo fibreux
 - Atrophie cutanée



Injection cutanée et labiale



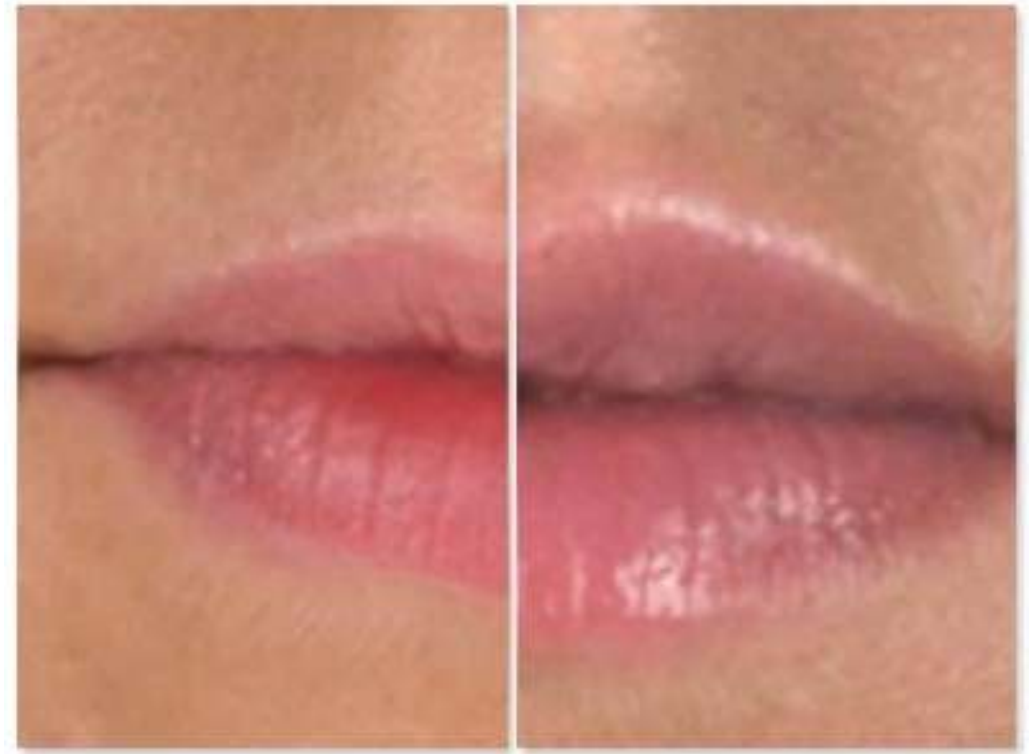Précautions post injection

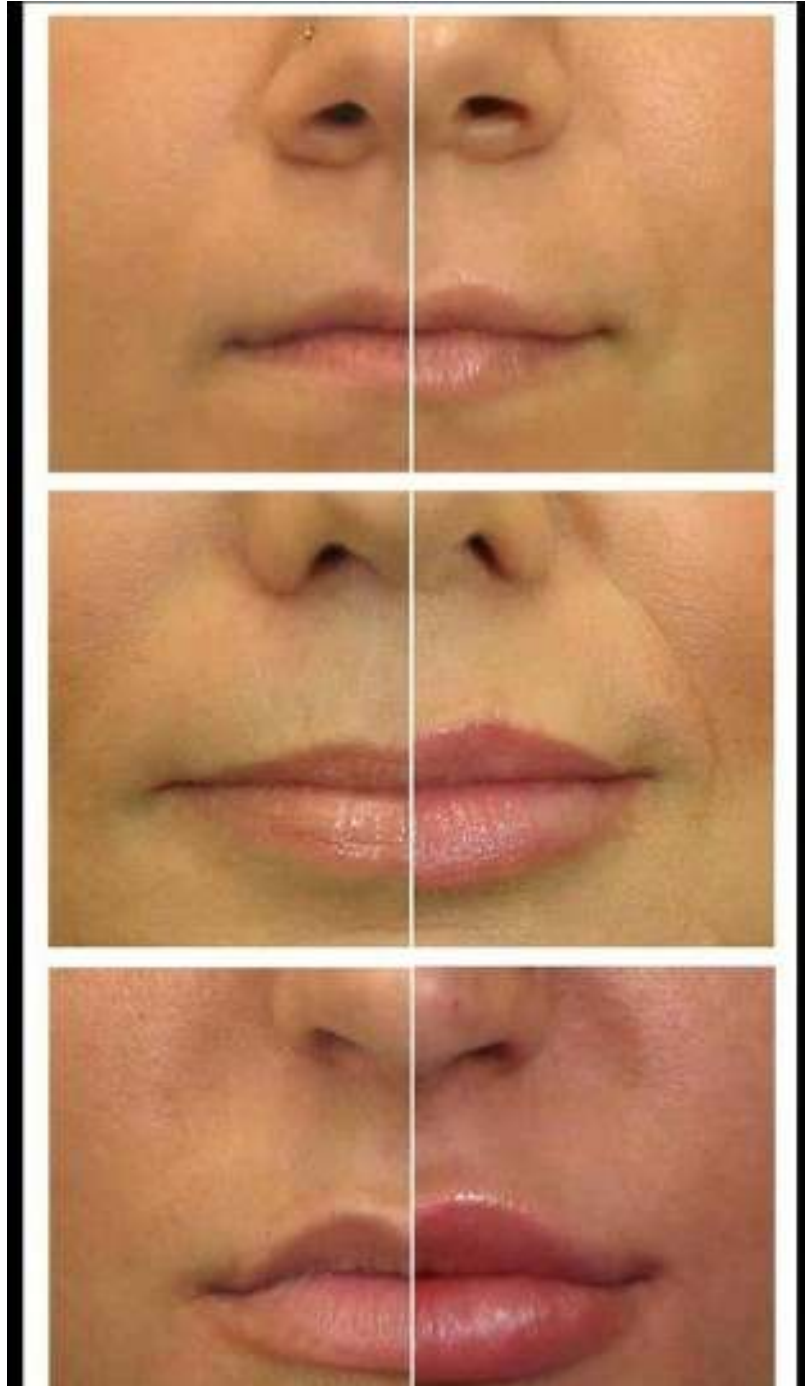- Des gonflements (œdèmes) sont classiques les premières heures qui suivent les injections et les suites immédiates peuvent laisser apparaître de petites rougeurs cutanées.
- Il est possible de constater au niveau des points d'injection : un aspect d'hypercorrection (en relief), quelques irrégularités temporaires dues à la répartition inhomogène de l'œdème, de petites ecchymoses ponctuelles (bleus), une sensibilité de la peau ou des démangeaisons.
- la durée et l'importance de ces désagréments disparaissent progressivement au bout de quelques jours.
- Les activités quotidiennes peuvent être reprises normalement en respectant certaines précautions :
- Éviter tout effort violent durant les 6 premières heures.
- Pendant quelques jours, il est préférable de pas consommer d'alcool , d'aspirine, les anti-inflammatoires. (risque d'ecchymoses les jours suivants les injections).
- Ne pas s'exposer à de fortes chaleurs (soleil, UV, sauna, hammam) pendant 48h.
- Respecter un délai de 3 semaines entre les séances d'injections d'acide hyaluronique

resultats

Les injections d'acide hyaluronique
durent 6 à 8 mois,
**parfois plus selon l'importance à traiter
et la quantité injectée.**

Ne jamais injecter en profondeur de la lèvre (artère)

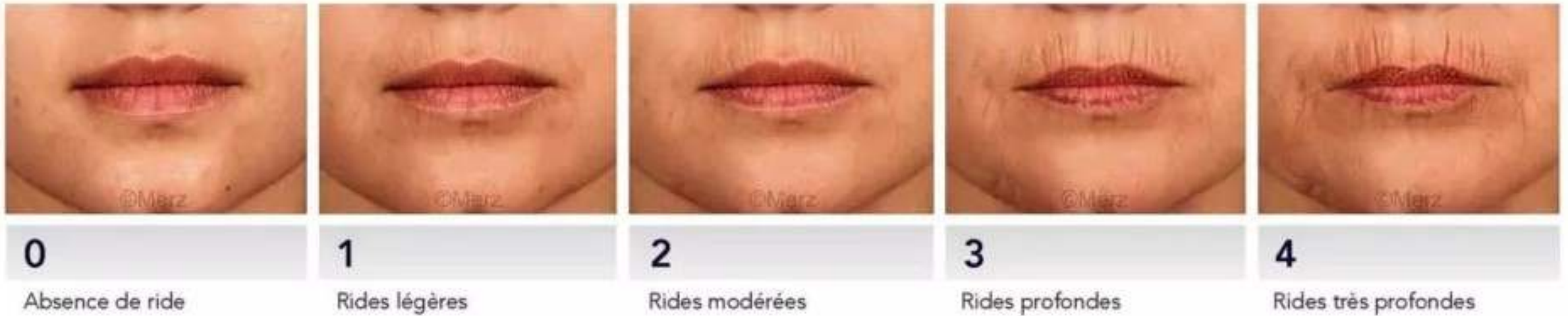


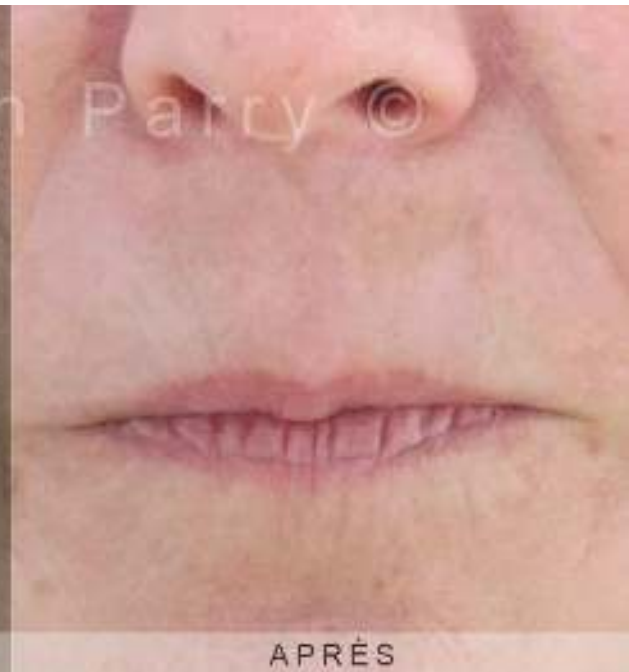
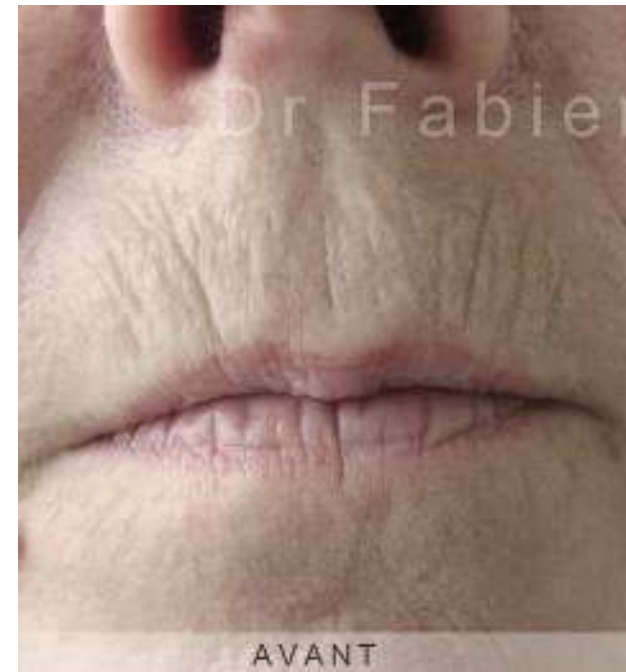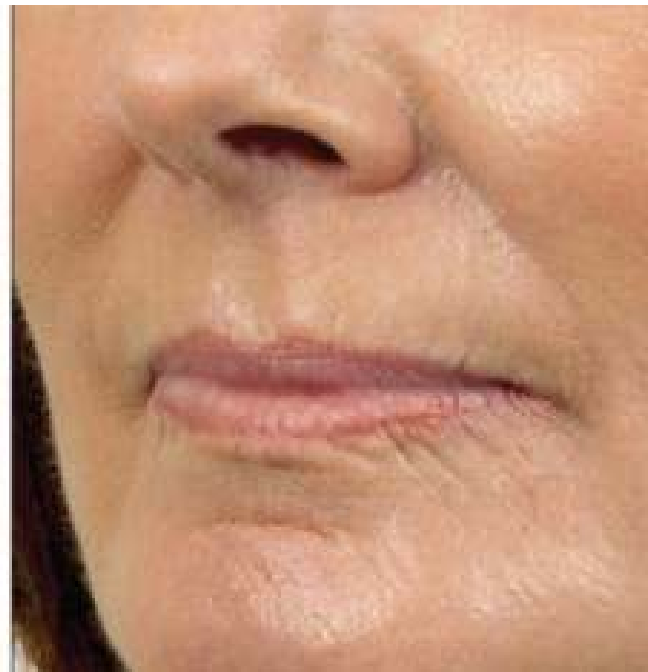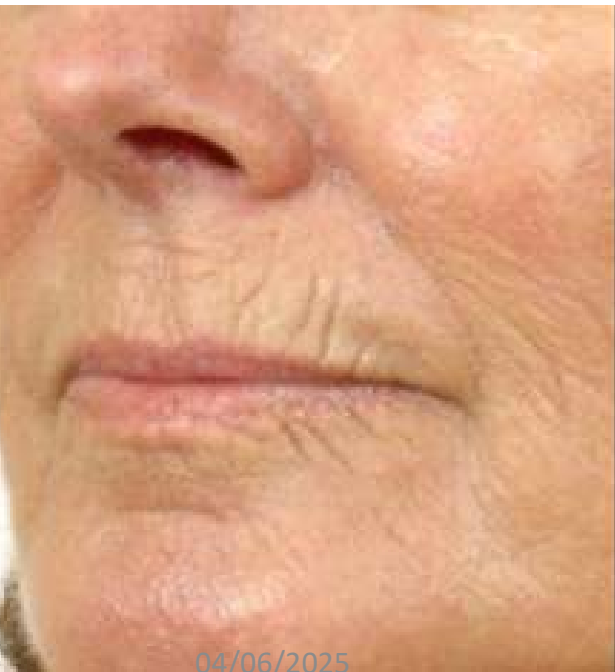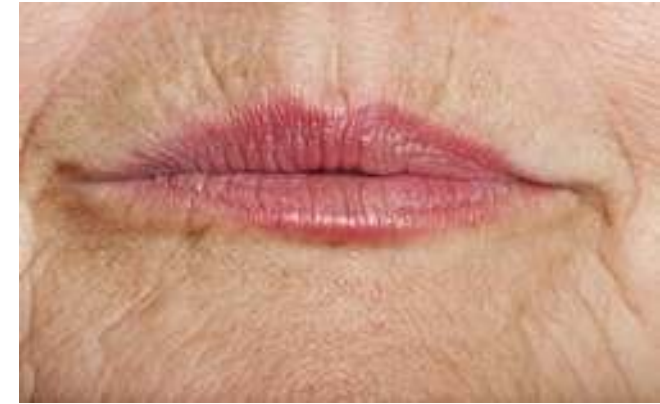Les rides autour de la bouche

- Par vieillissement des rides et des ridules apparaissent au niveau de la lèvre blanche, et aussi tout autour de la bouche. Ce phénomène s'accroîtra en cas d'expositions répétées au soleil ou chez les fumeurs.
- **produits de comblement (ou « fillers »).**
- les [injections à base d'acide hyaluronique peu réticulé](#) sont les seules indiquées car il s'agit de rides très fines, supportant mal les autres produits. Elles demandent beaucoup de précision de la part du médecin pour atténuer ces fines rides, **sans gonfler la lèvre blanche**
- Dans certains cas, un « nappage » très léger d'acide hyaluronique très fluide de la lèvre supérieure peut aussi être fait **pour relisser la zone tout en estompant les rides.**
- Comme c'est une zone particulièrement délicate, il est possible que plusieurs séances soient à effectuer avec la **combinaison de plusieurs techniques**, et par petites corrections successives.
- **Dans certains cas, [micro-injections de toxine botulique](#)** pour empêcher la contraction permanente des muscles des lèvres qui créent ces rides verticales. (4 à 6 unités au total)
- Si la peau est trop abîmée, alors un traitement par [laser fractionné](#) ou une séance de [peeling moyen à l'acide trichloracétique](#) pourront être envisagés.

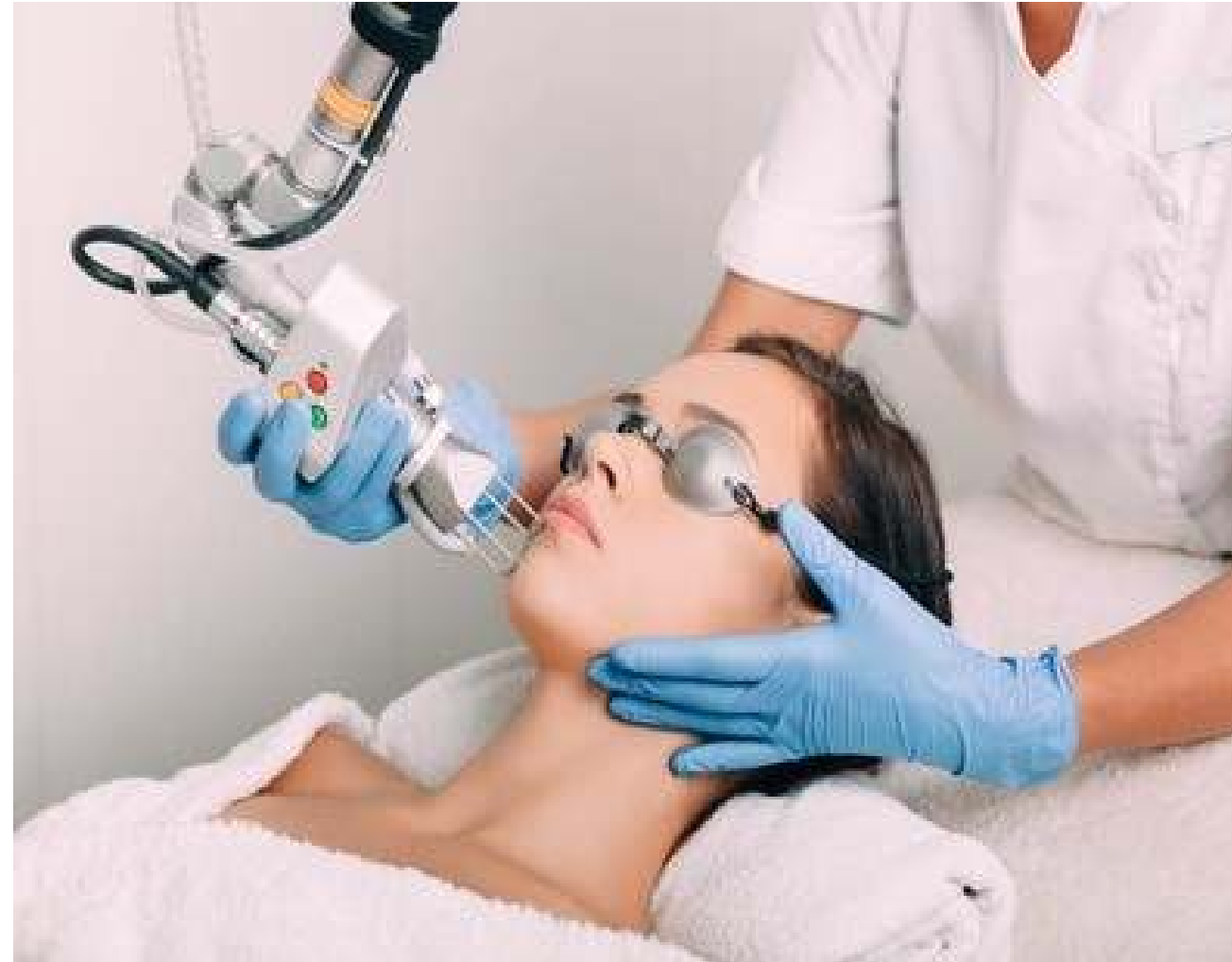Évolution du plissé solaire / tabagique

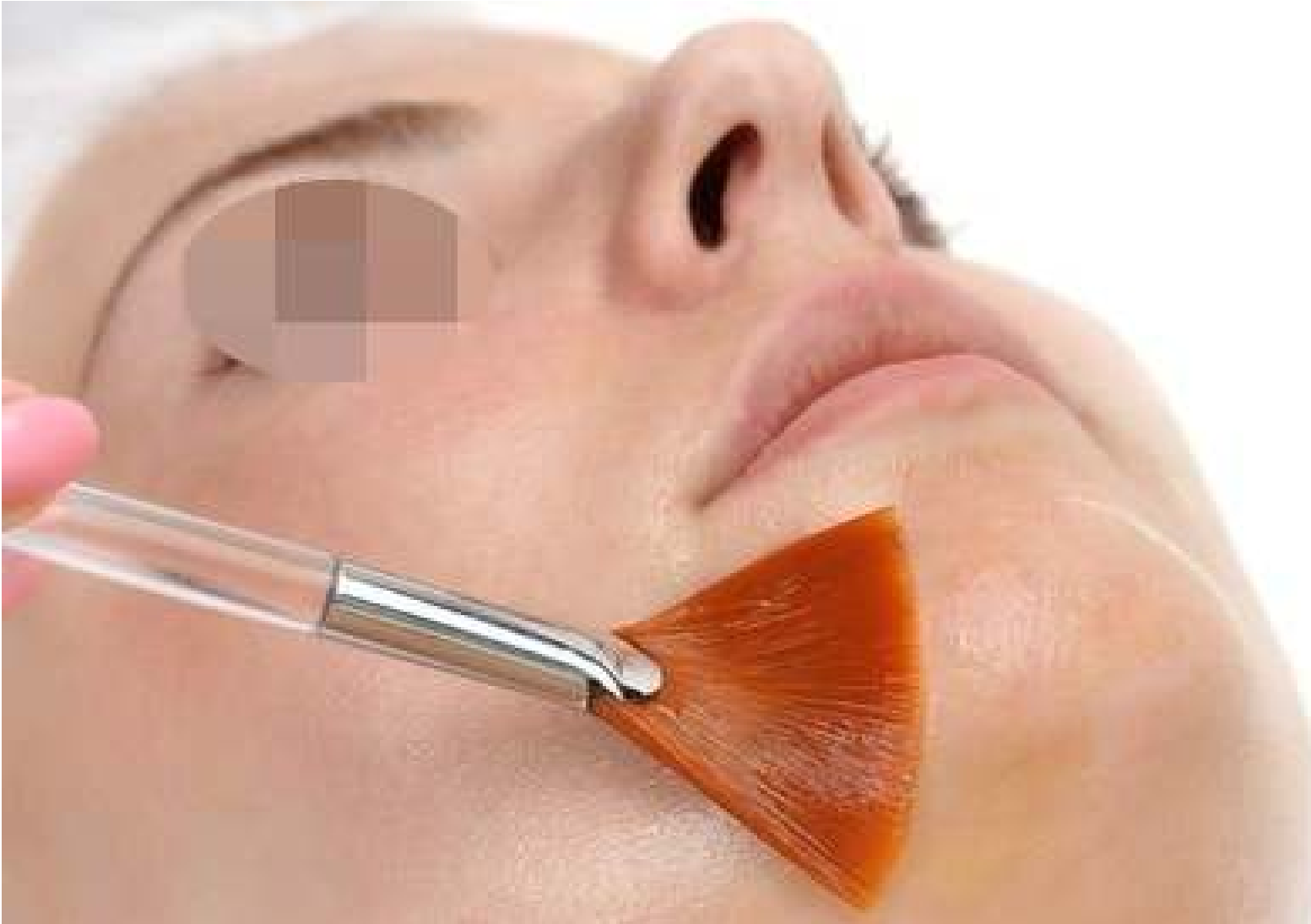



Lissage des rides et des ridules par laser

Le laser utilisé est un laser ablatif. L'ablation cutanée et la chaleur donnée par le laser densifient la peau de la lèvre supérieure blanche. Le traitement se fait en modalité fractionnée: 4 séances à un mois et demi d'intervalle. Les rides s'améliorent sans disparaître complètement. L'avantage de cette technique est une éviction sociale courte de 3-5 jours et l'absence de démarcation.





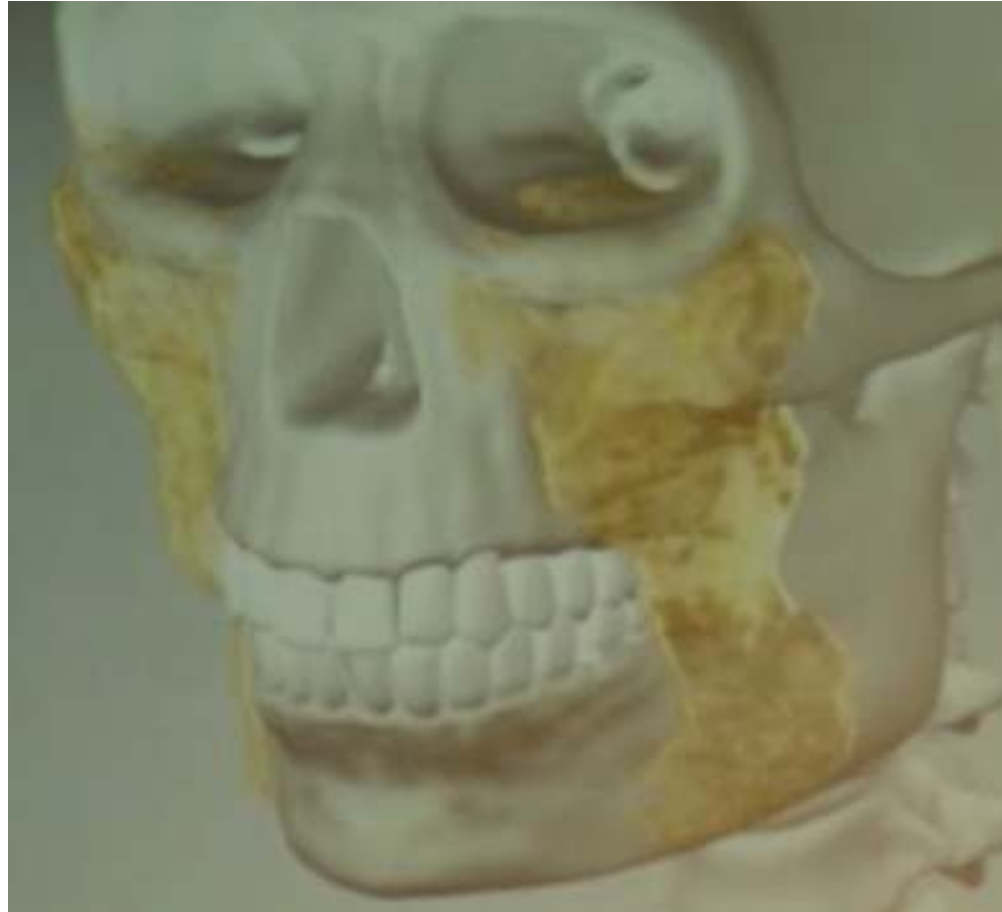Peeling moyen et profond pour enlever les rides

En fonction de la profondeur
des rides : un peeling moyen
au TCA ou un peeling profond
au phénol.

Le résultat est la disparition
des rides.

Les suites et les complications
sont les mêmes que celles du
laser continu ablatif.

Bas du visage anatomie :Graisse profonde

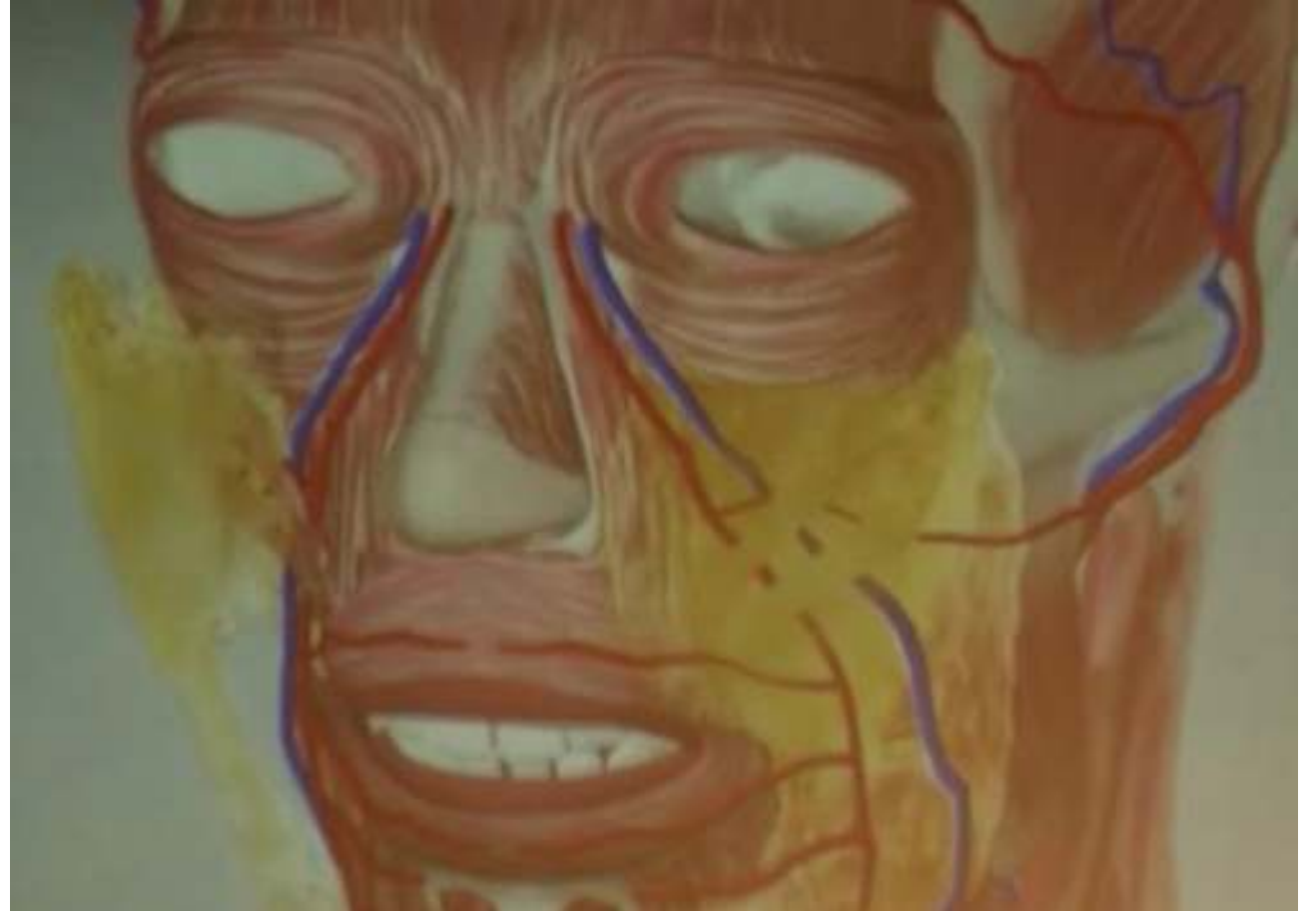


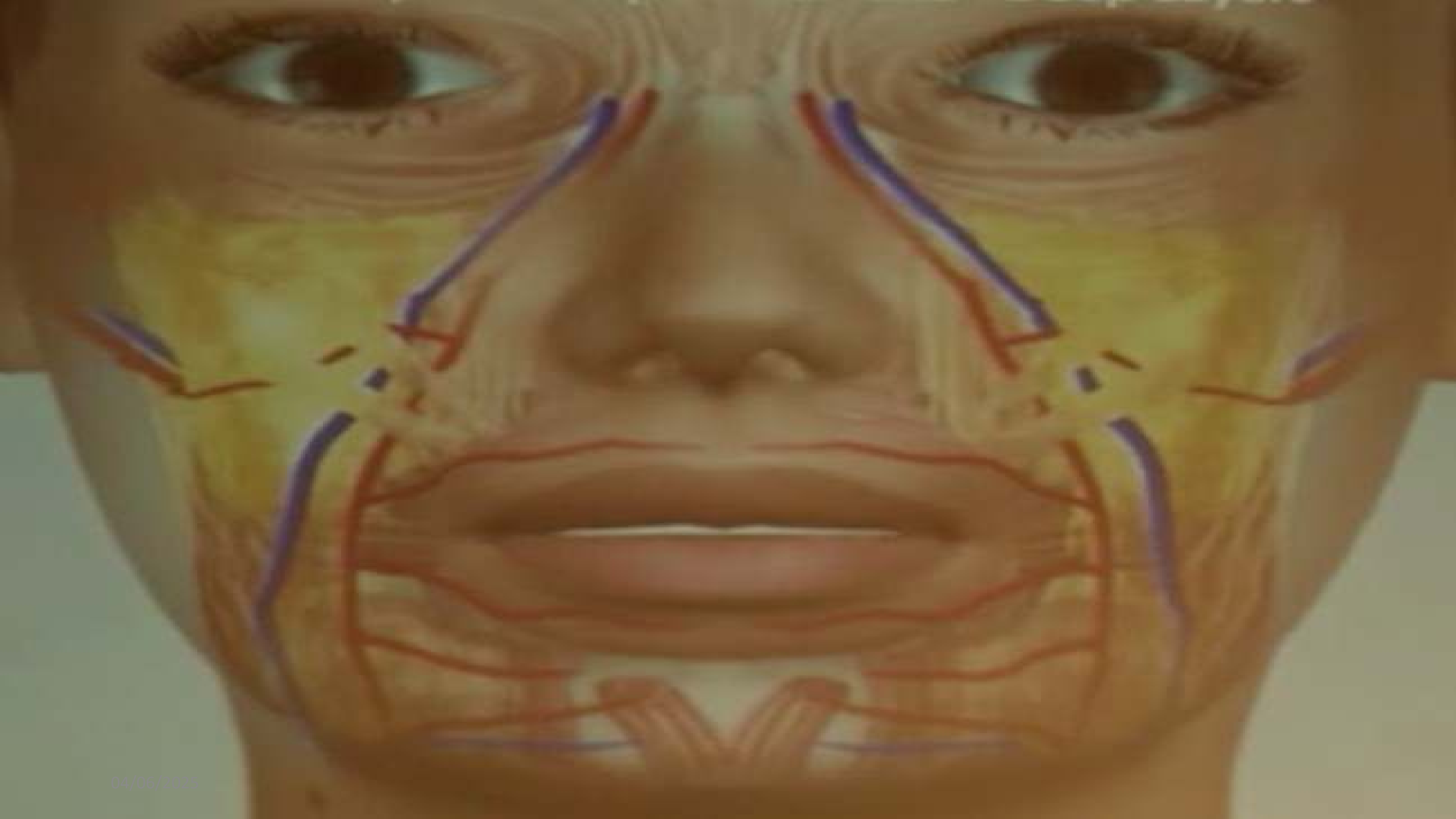
Muscles peauciers et graisse superficielle

Les compartiments graisseux donnent
La morphologie.

La graisse superficielle est dynamique

Les vaisseaux sont situés à mi profondeur
entre la peau et les muscles

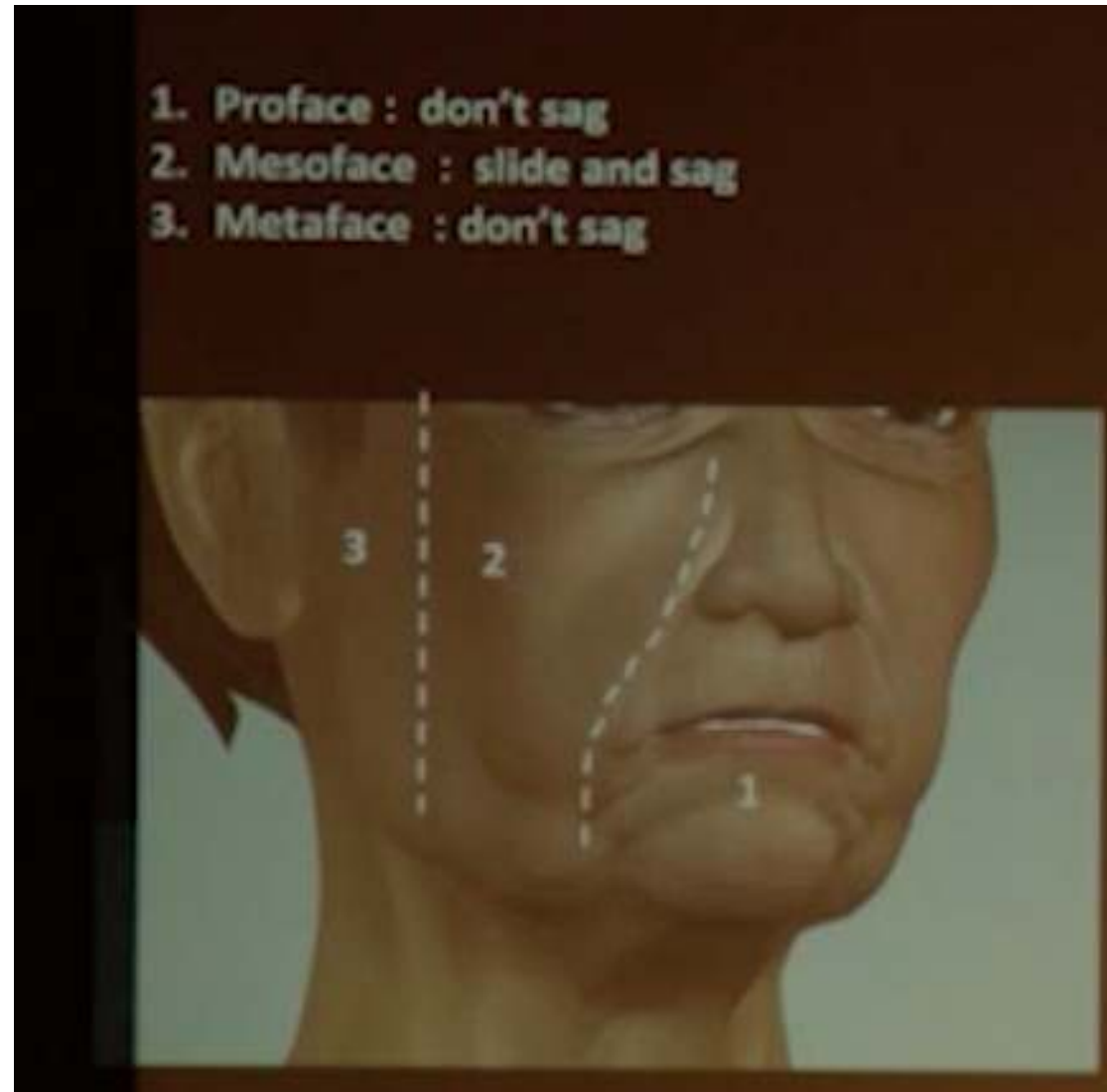




La mesoface , le seul compartiment qui bouge


Création de sillons

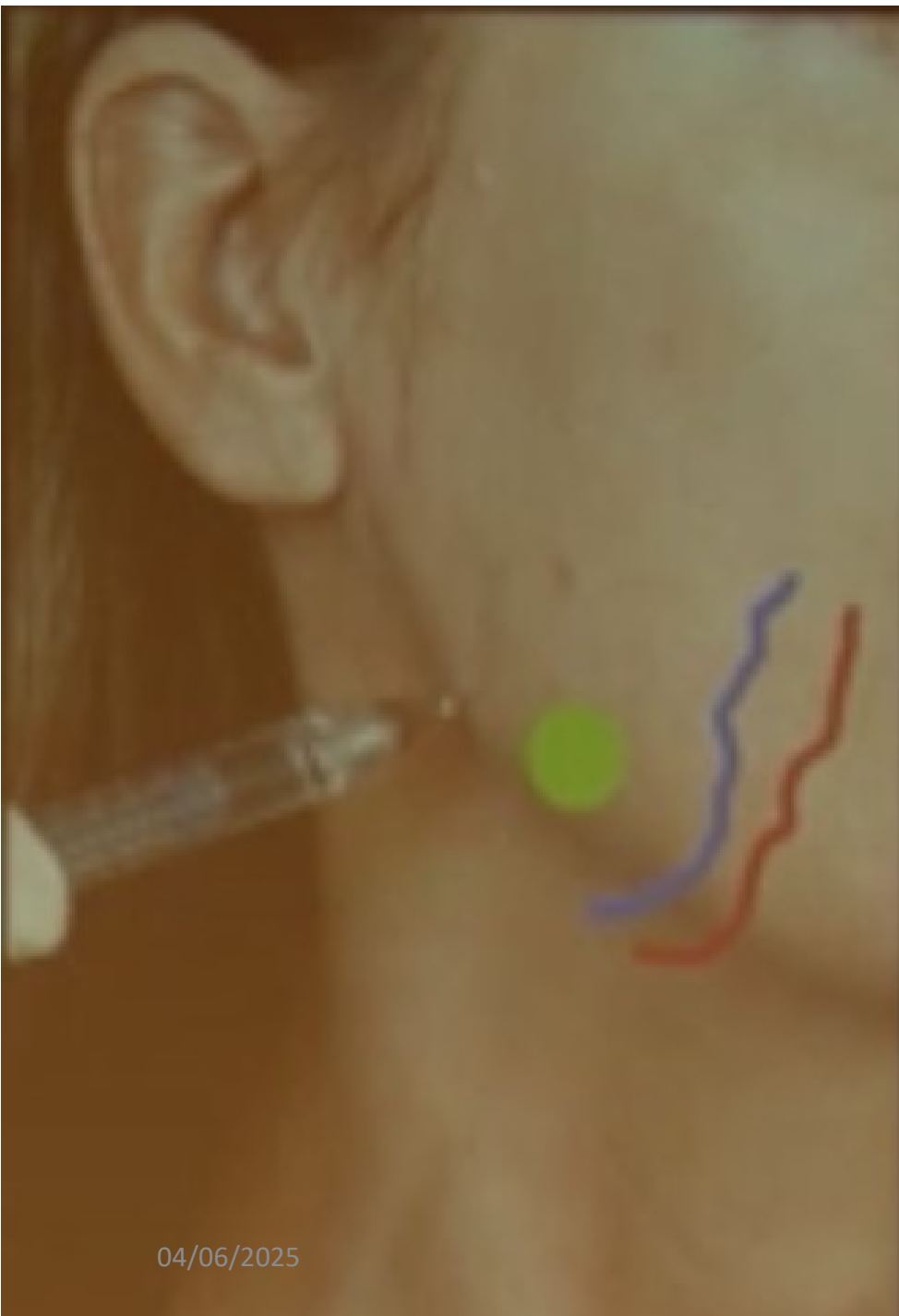
- medio jugal
- palpébro malaire
- naso génien



Contour et menton

- Injection de la graisse profonde: volumatrice
- Injection dans la graisse superficielle: améliore qualité de peau; la graisse superficielle bouge, suit les mouvements de la peau
- Le mesolift est le seul relaché, responsable des bajoues, et des sillons
- C'est la ptose de la graisse superficielle

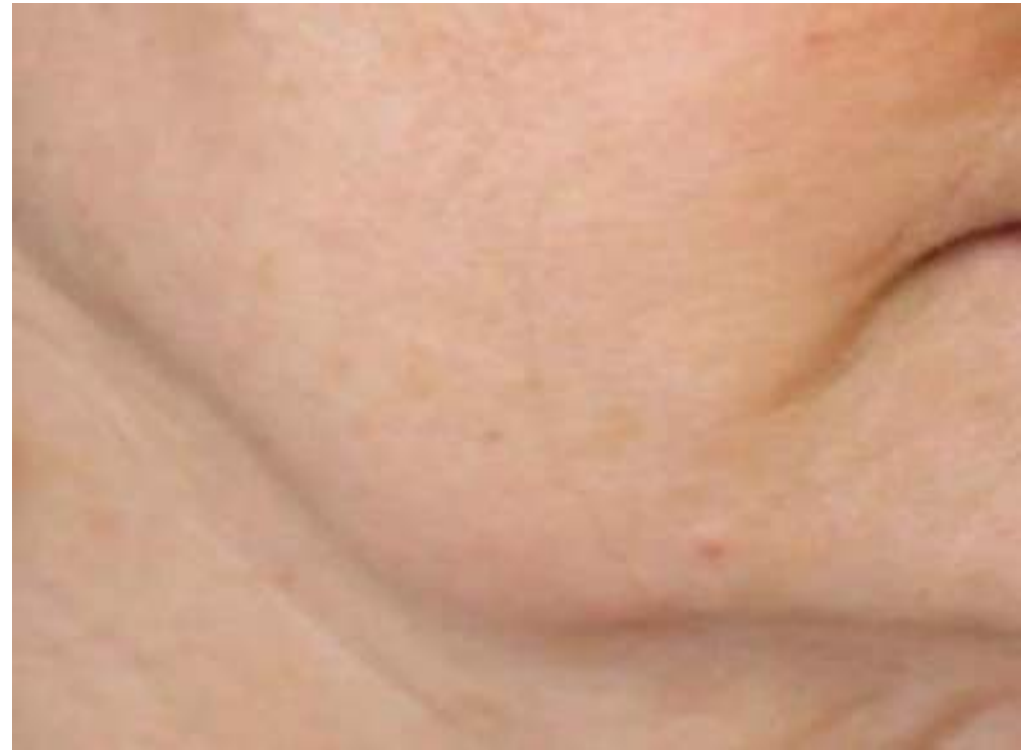

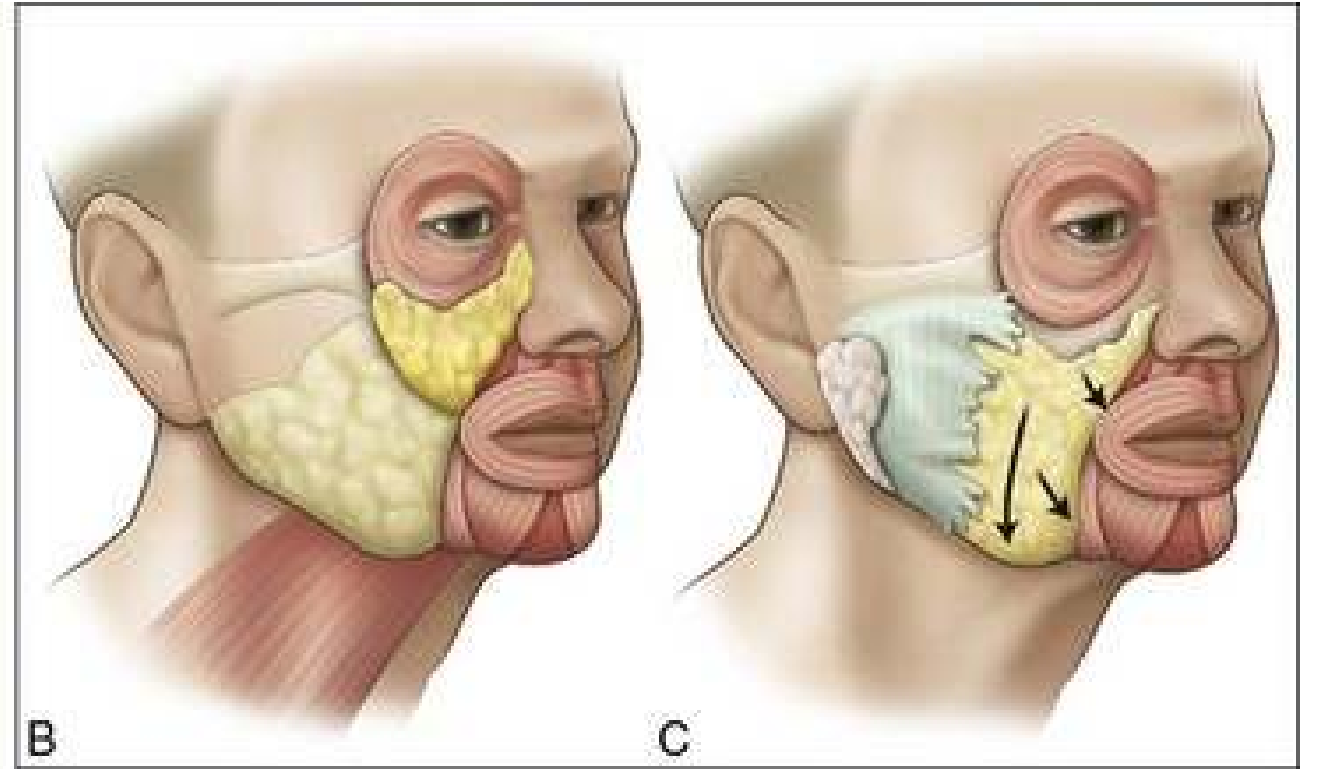

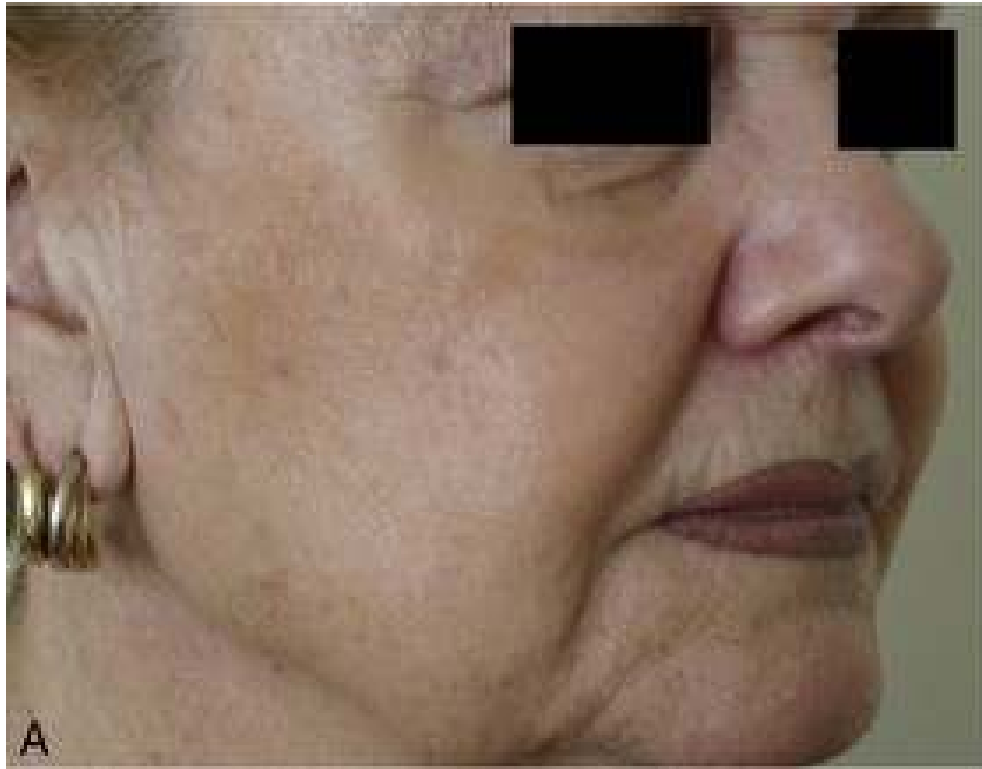
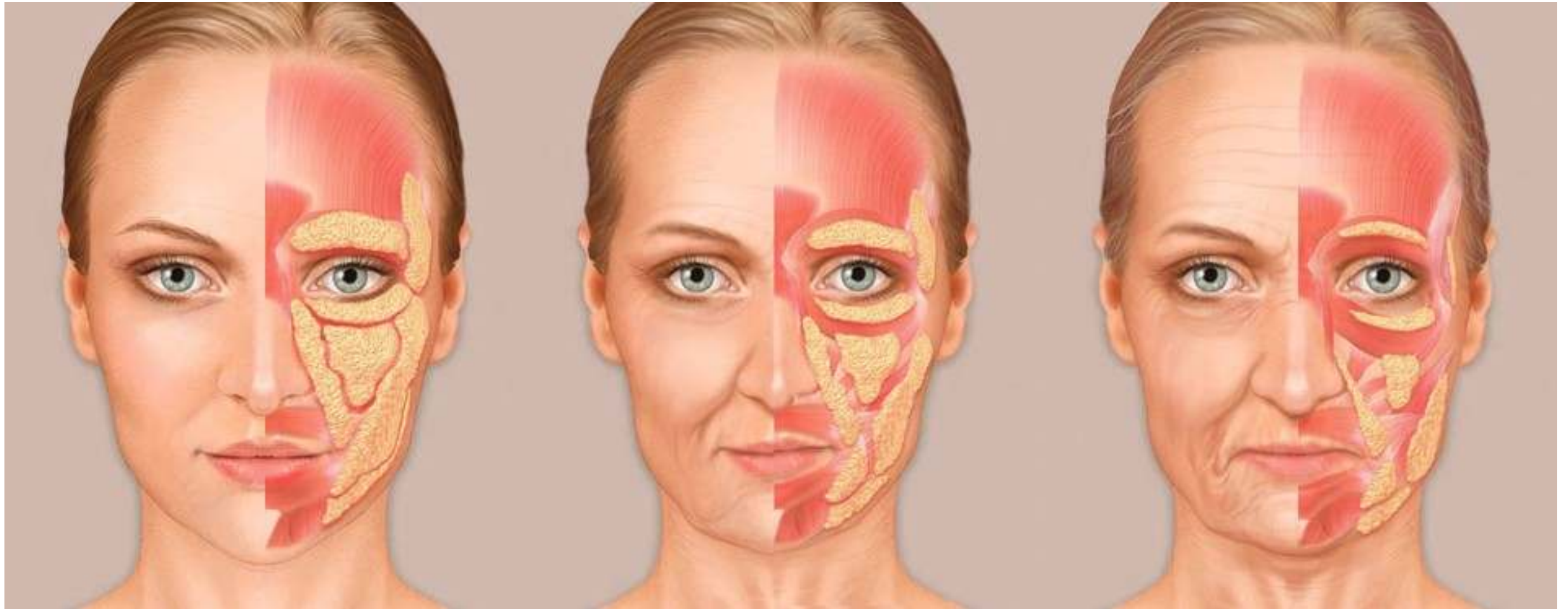-
- La mesoface tombe seule
 - Remplir superficiellement à la canule
 - En arrière du pédicule facial
 - Mais au niveau de l'angle de la mandibule , on est en sous cutané

Les bajoues

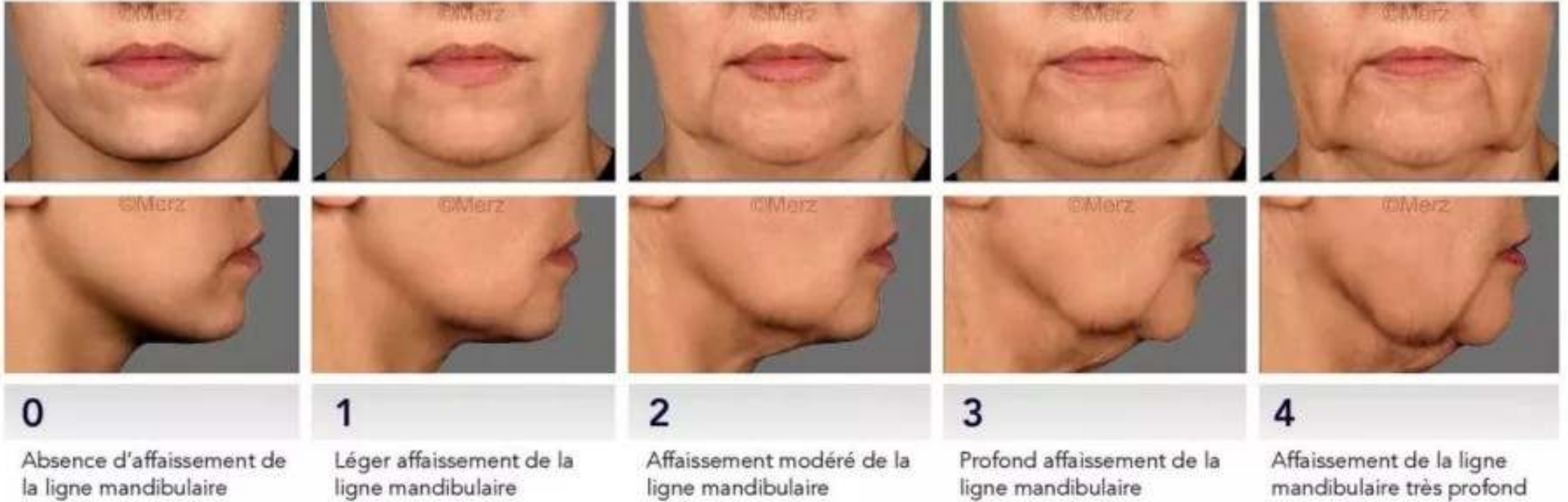- Qu'est-ce que les bajoues ?
- . Le terme « bajoue » désigne la partie plus ou moins pendante située sous les joues et de chaque côté du menton.
- Il s'agit non seulement d'une partie du visage particulièrement touchée par la ptose des tissus mais également d'une partie du visage où les graisses ont tendance à être stockées.
- Le **cou** et les **joues** sont en effet les deux régions du visage les plus susceptibles de stocker des graisses, que ce soit sous la forme d'un **double-menton** ou de **bajoues** plus ou moins relâchées.







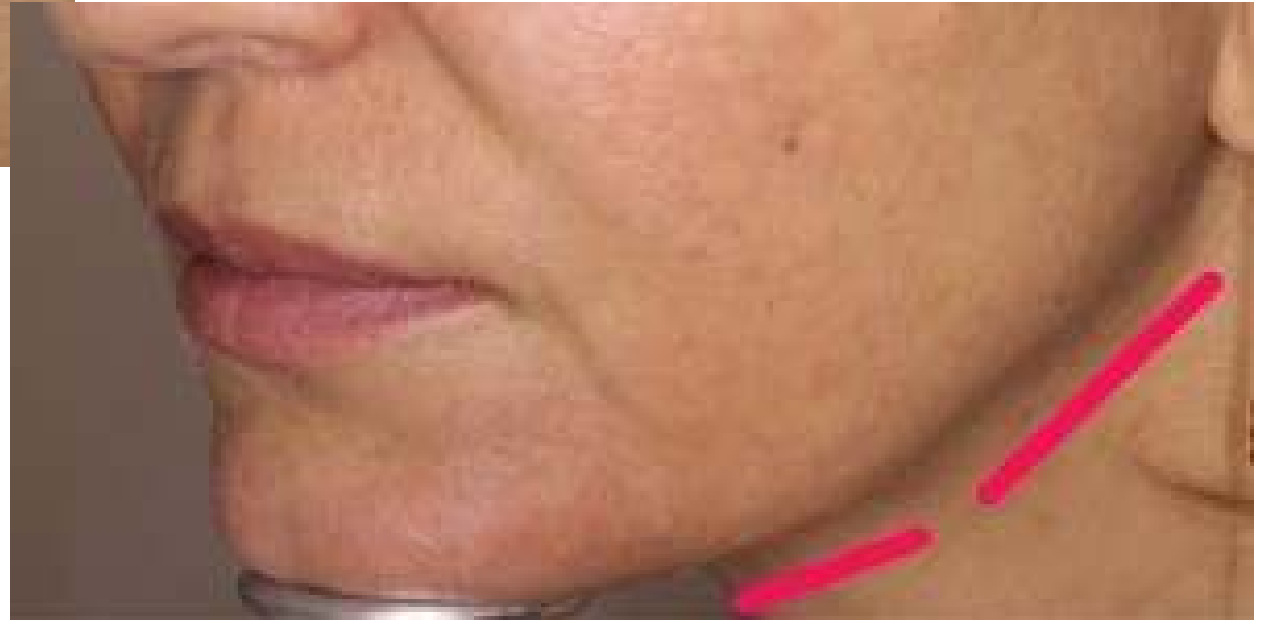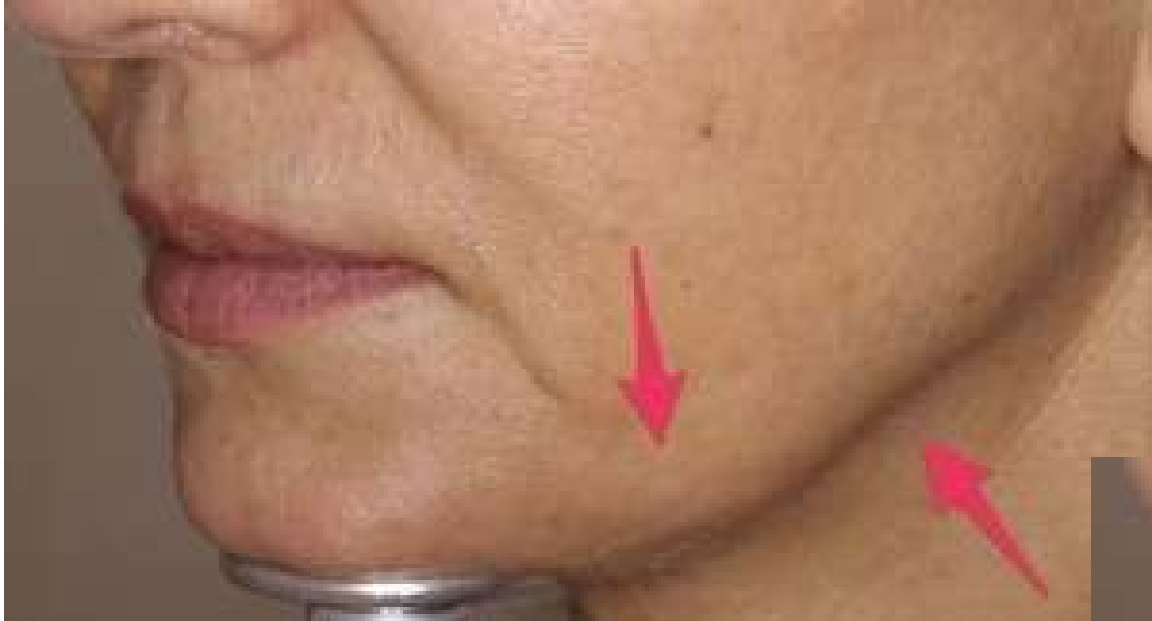Cinétique de l'évolution des bajoues



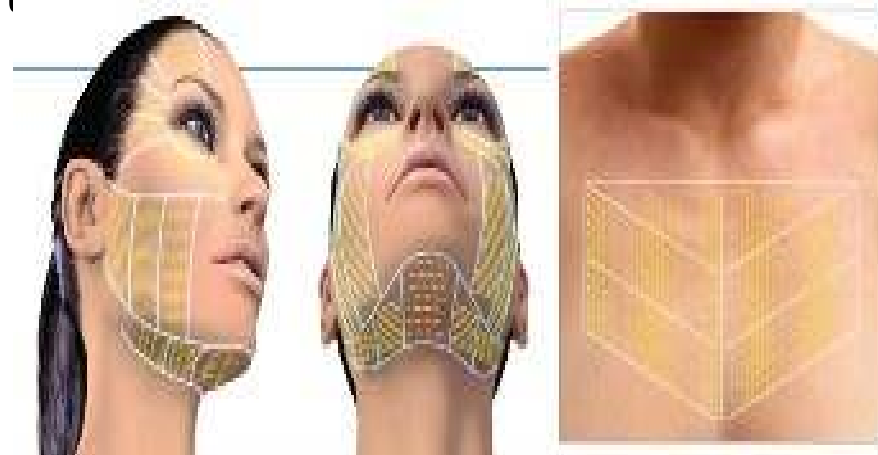
solutions existent pour traiter les bajoues :

- « **tricher** » en **injectant** un produit de comblement tout autour de la bajoue. En effet, à cause de la bajoue, la ligne de l'ovale du visage est irrégulière et présente en conséquence un creux juste en avant et juste en arrière de la bajoue. En comblant ces 2 creux (juste en avant et juste en arrière de la bajoue), le résultat sera une harmonisation de l'ovale du visage en recréant une belle ligne maxillaire.
Le produit utilisé est de l'acide hyaluronique
- l'acide hyaluronique doit être un acide spécialement adapté au travail du contour du visage et des volumes de la face.
- **Le lifting cervico-facial.** Les suites opératoires imposent en général une période d'éviction sociale de 10 à 15 jours ; le résultat est durable pour une dizaine d'années. Un autre lifting est toujours possible par la suite.

Bajoue et acide hyaluronique



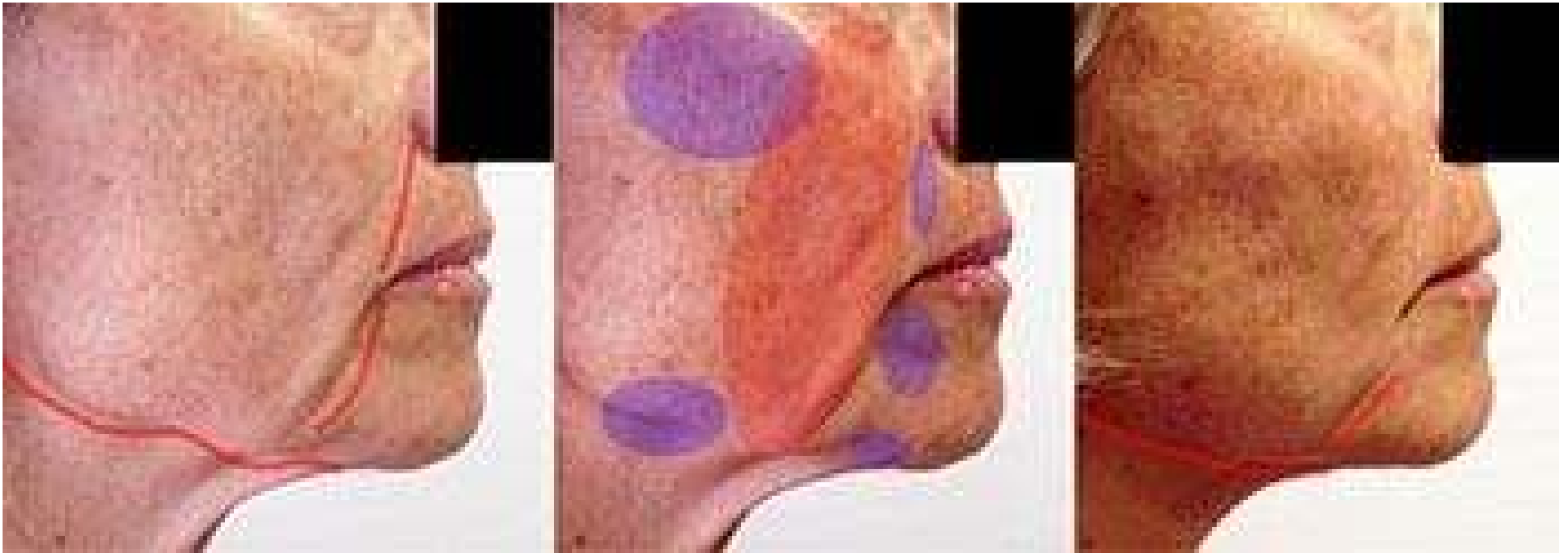
- Ulthéra®, Ultraformel3 donnent, des résultats i qui peuvent s'apparenter à un **mini-lifting** sans chirurgie .(appareil d'ultrasons microfocalisés ultraperformant **agréé et approuvé par la FDA**)
- La technique d'Ulthéra® consiste à stimuler la sécrétion de nouvelles fibres de collagène (néocollagénèse) et à réduire les cellules graisseuses, grâce à des ultrasons focalisés de haute intensité (HIFU), dans le but d'obtenir une remise en tension des tissus cutanés, de manière non invasive.
- Ulthéra® est indiqué en prévention chez des personnes au **relâchement cutané modéré** pour traiter le double-menton et les bajoues, sans chirurgie.

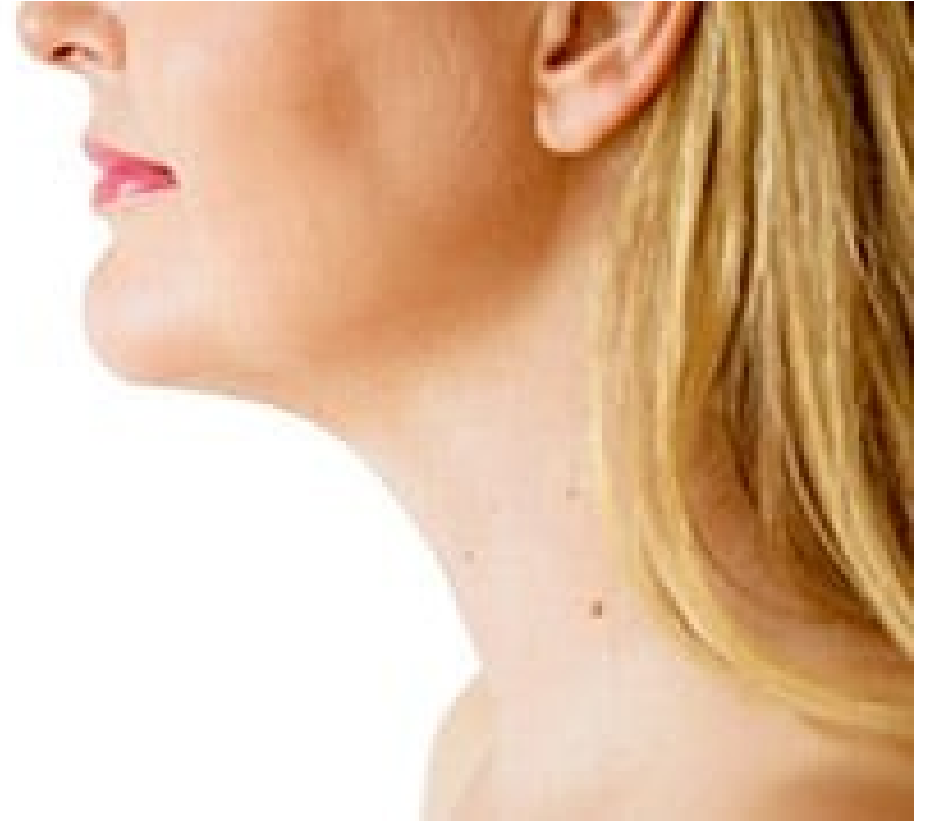
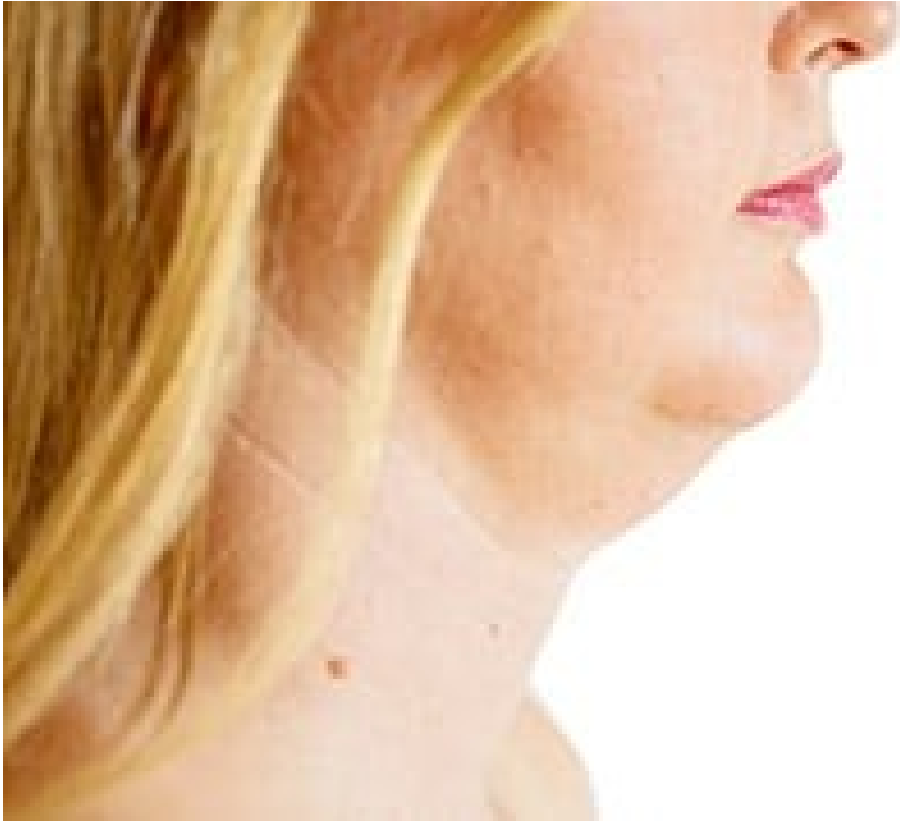
La cryolipolyse de la bajoue et du menton,

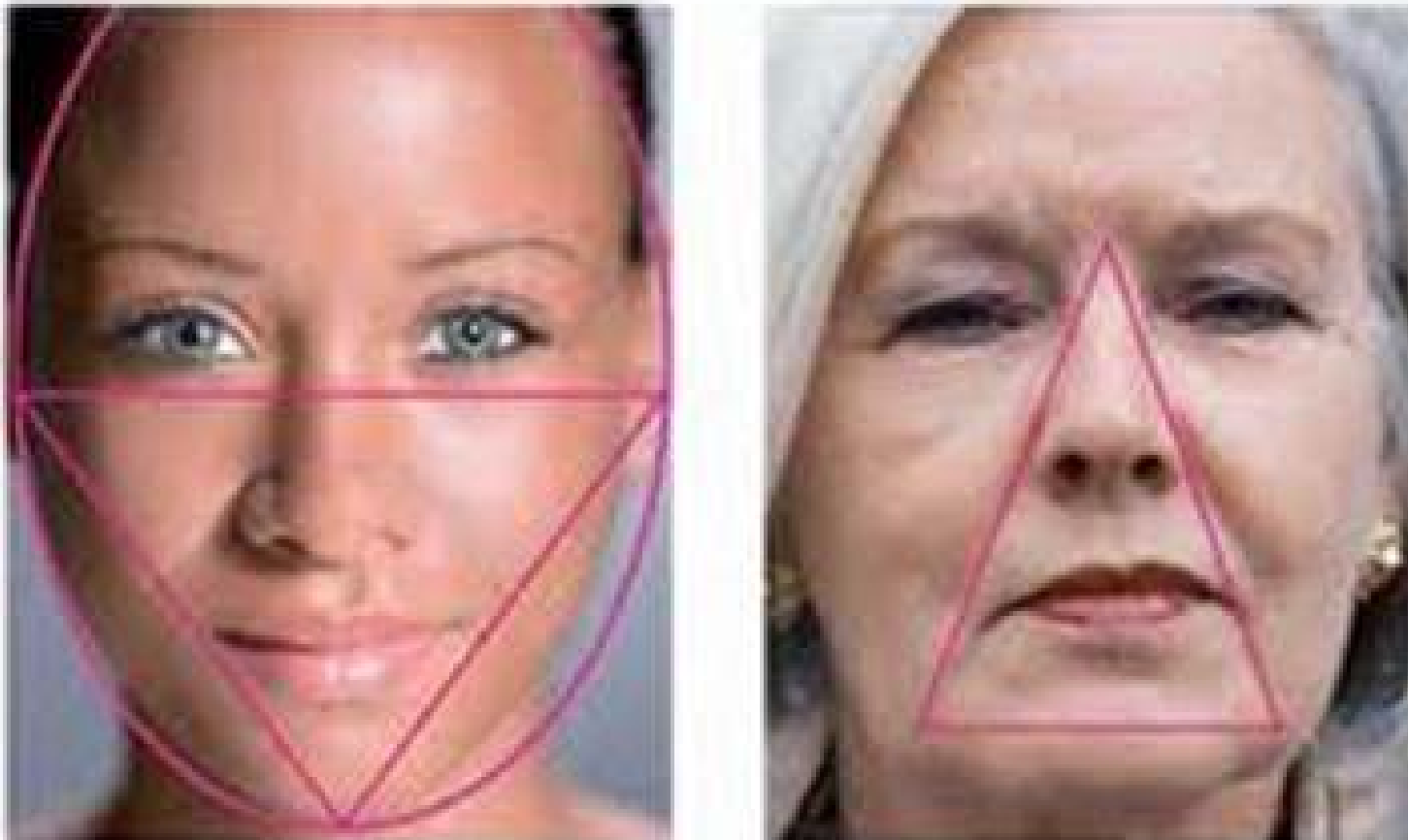
- dérivée de la cryothérapie, est une technique non invasive qui utilise le **froid** pour **réduire les graisses**. C'est une technique de **médecine esthétique**
- Les cellules graisseuses du tissu sous-cutané sont riches en acide gras, ce qui les rend **très sensibles au froid**.
- Le principe est de soumettre les adipocytes à une température négative. Qui entraîne **la mort naturelle (apoptose) des cellules adipeuses sans affecter les nerfs, les muscles, et les autres tissus environnants**.
- les cellules graisseuses digérées sont envoyées dans le système lymphatique pour être filtrées en tant que déchets sur une période de plusieurs semaines, voir environ 3 mois.

Traitement de la bajoue associé au traitement du 1/3 moyen de la face





Au final triangle de la jeunesse, pyramide
du vieillissement



Jawling contouring : mâchoire plus carrée

Bone Filler type Volux (très cohésif , élastique)
dans le muscle

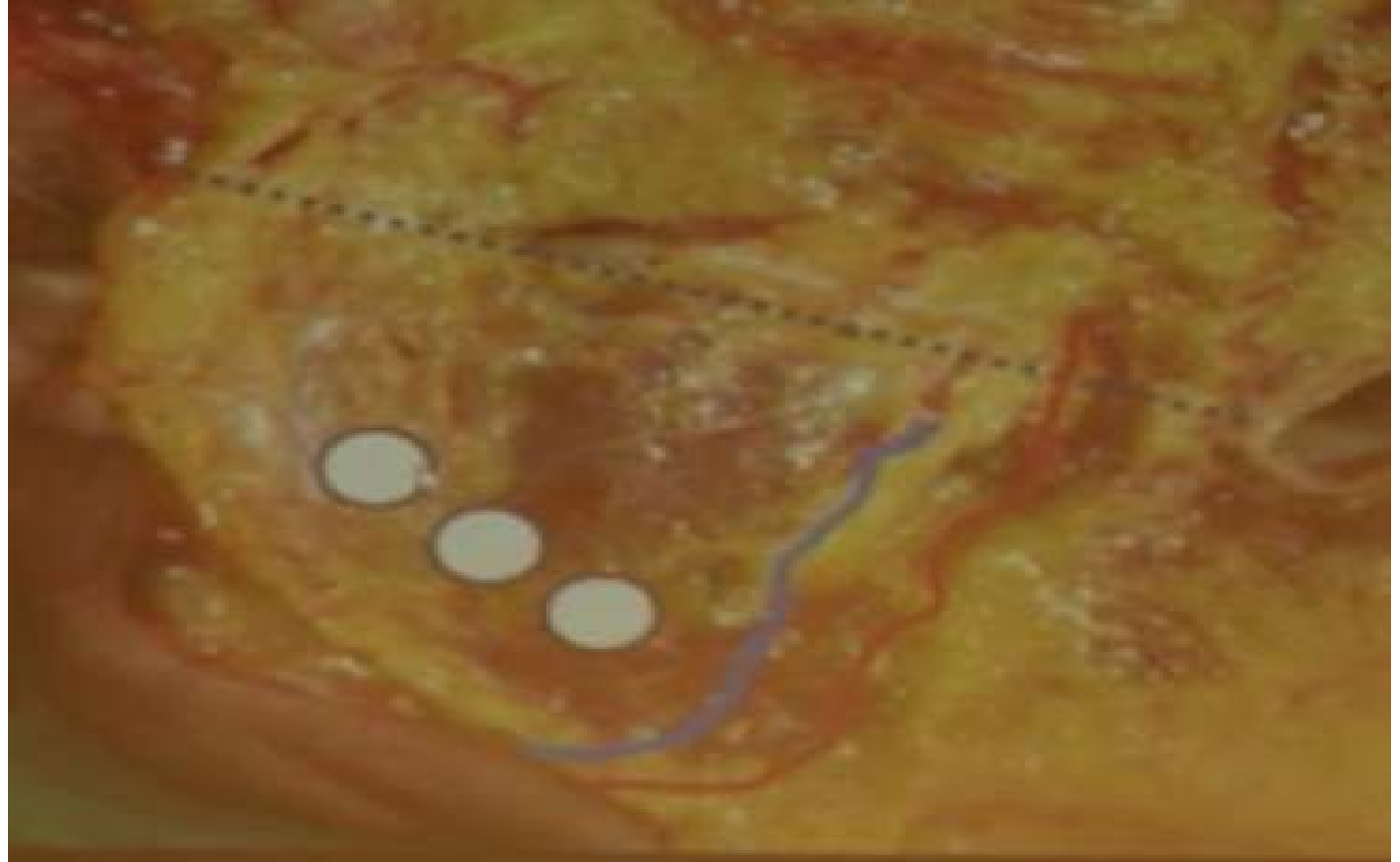
Fanning le long de la branche montante
en sous cutané



Hypertrophie des masseters, bruxisme

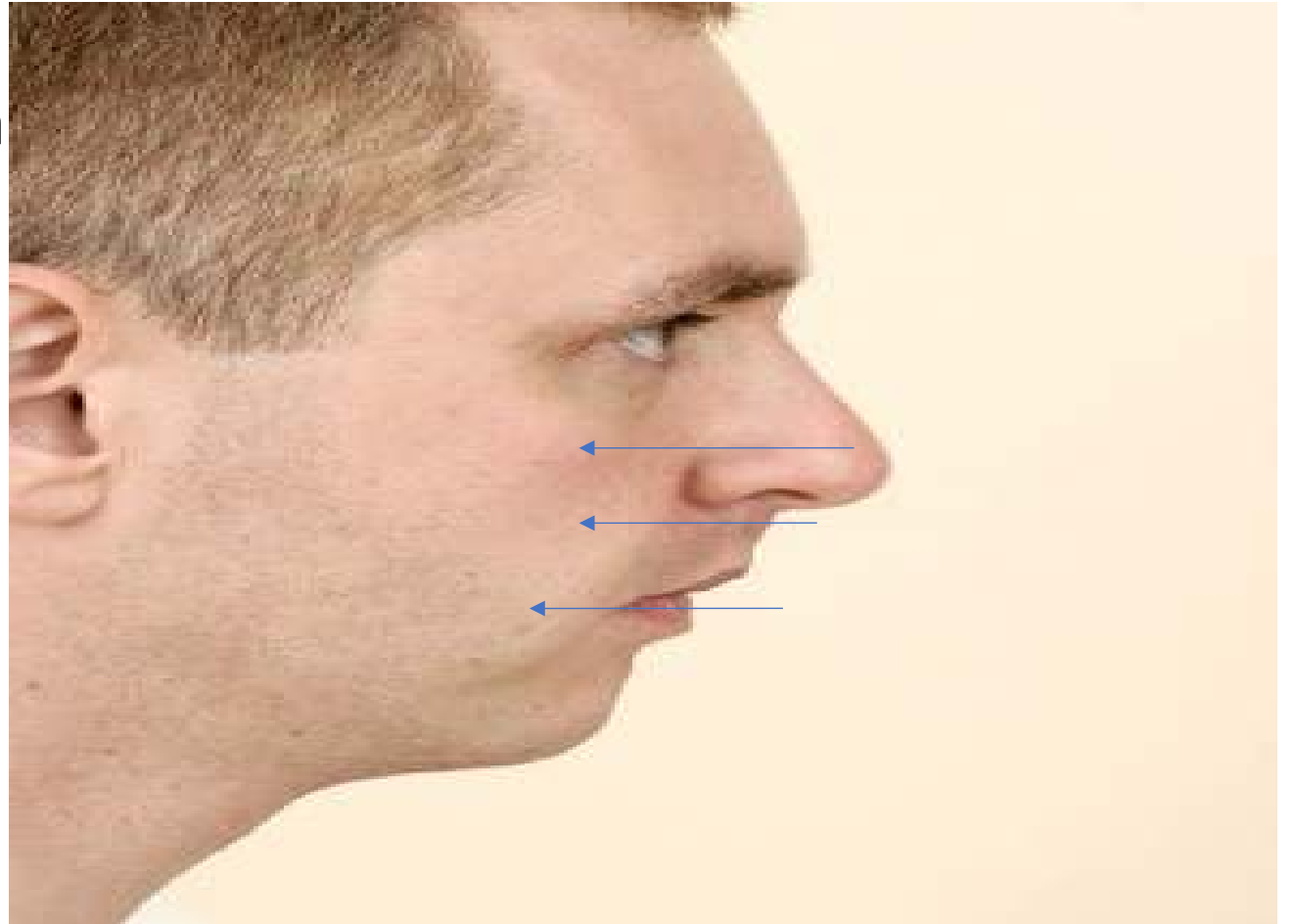
Toxine botulique
30-40 Unités

Piquer à l'aiguille
Dans le muscle
En arrière du pédicule



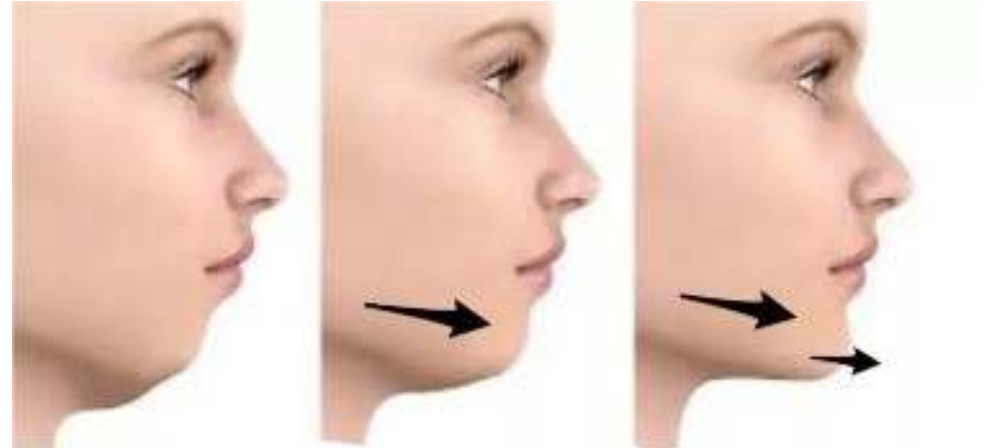
Projection du menton

- 3 zones à connaître
 - mental sulcus** , plus ou moins profond
 - Pogonion** 1cm au dessus de la pointe
 - menton**



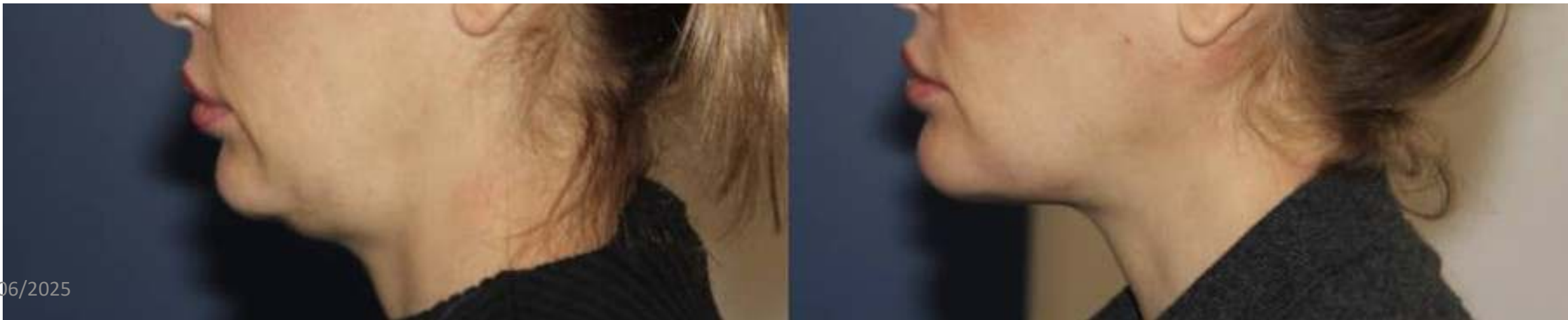
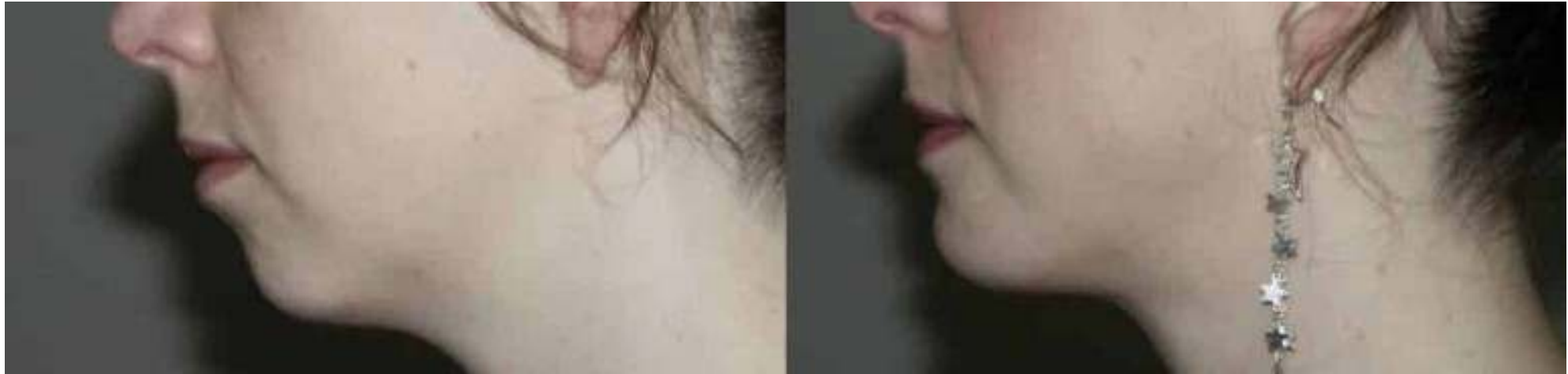Actions sur le menton: allonger et projeter:

- **Avancer, projeter** le menton en avant : action sur le pogognion C4
-injecter en profondeur
-donner du volume (0.5) (volux)

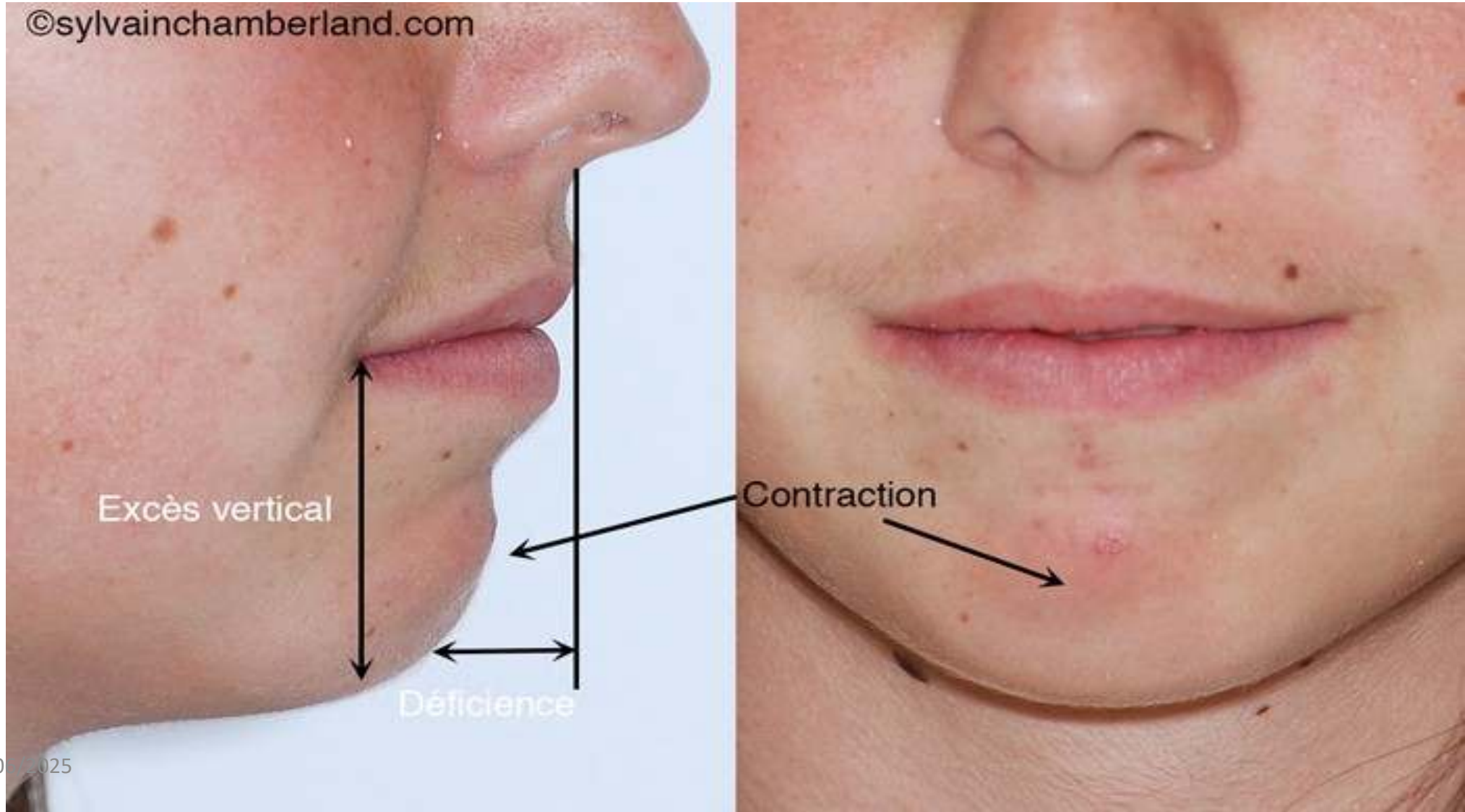


- **Allonger le menton** à la pointe C2 (0.3)
- Combler le sillon sous labial ou labio mental: C1 volumateur moyen
type volift à la canule

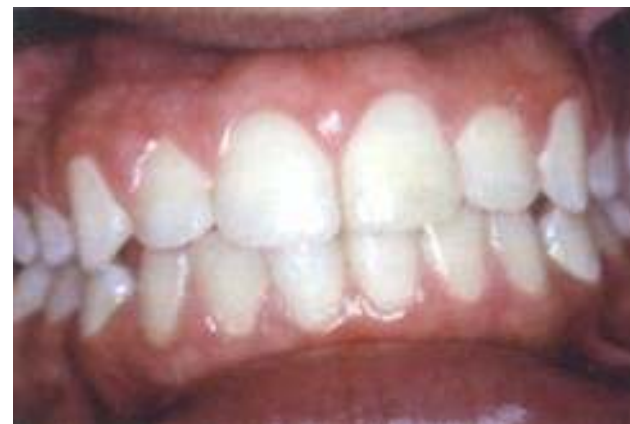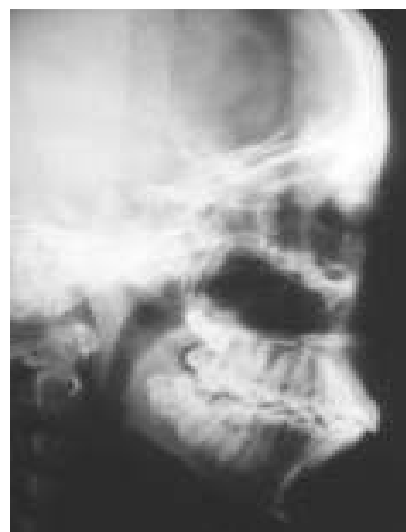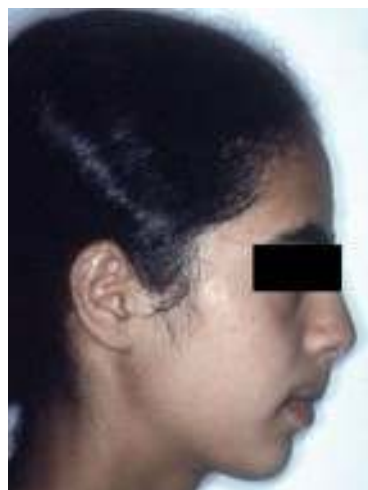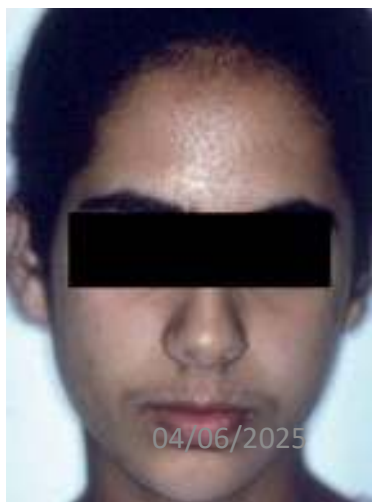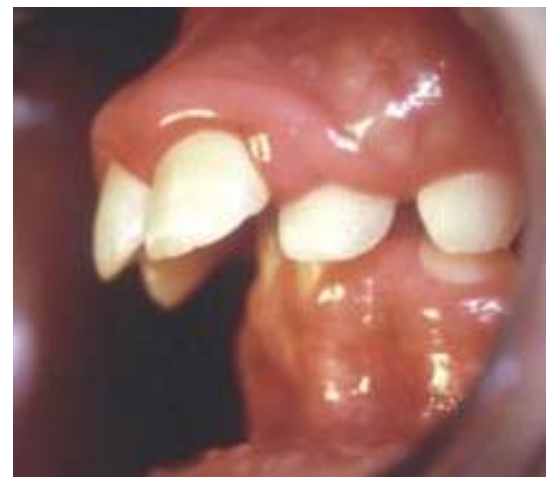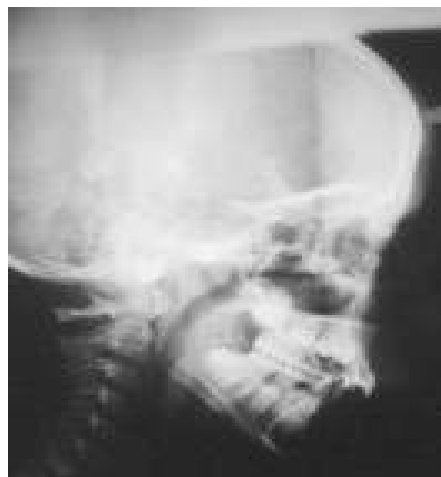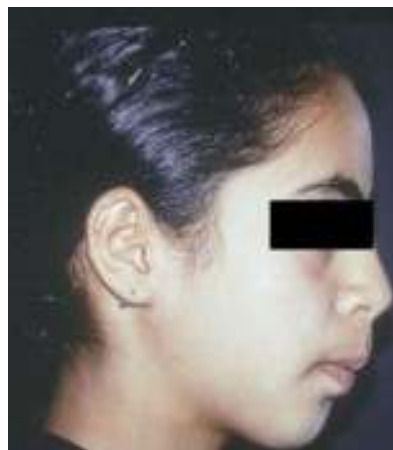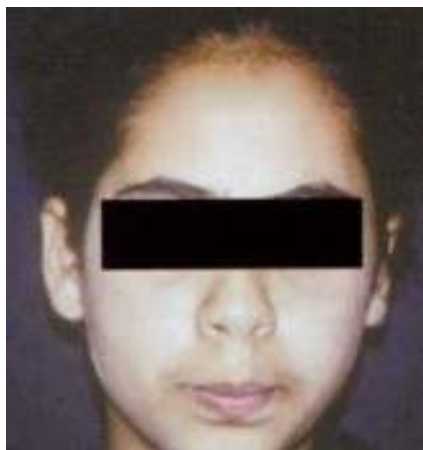Correction avec AH



Contractures : botox

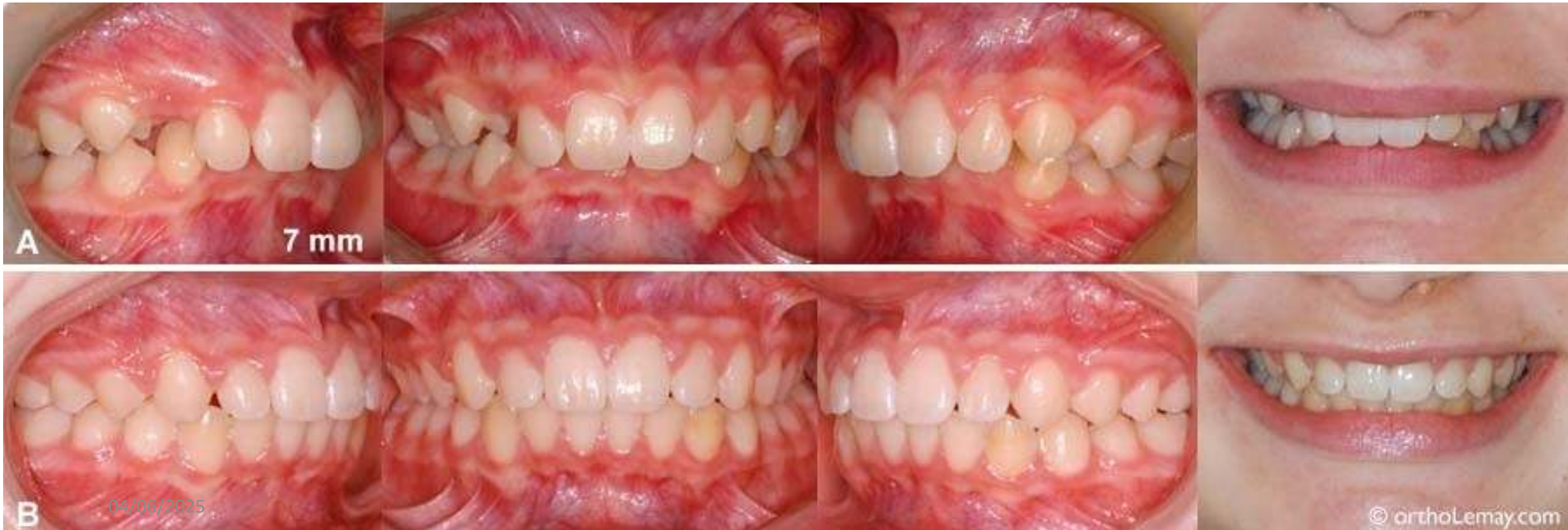

Souvent le traitement est orthodontique



Traitement orthodontique

- Souvent classe II
- Contractions pour fermer la bouche
- Toxine botulique



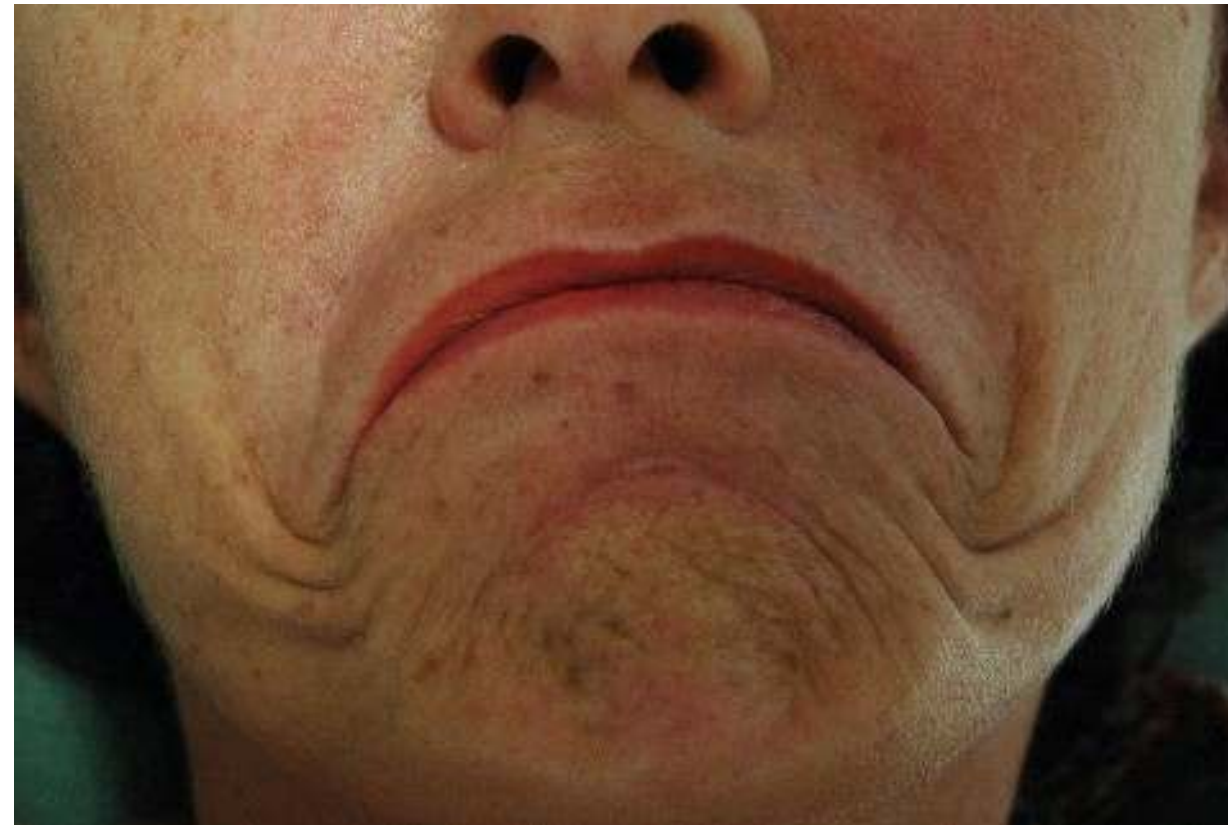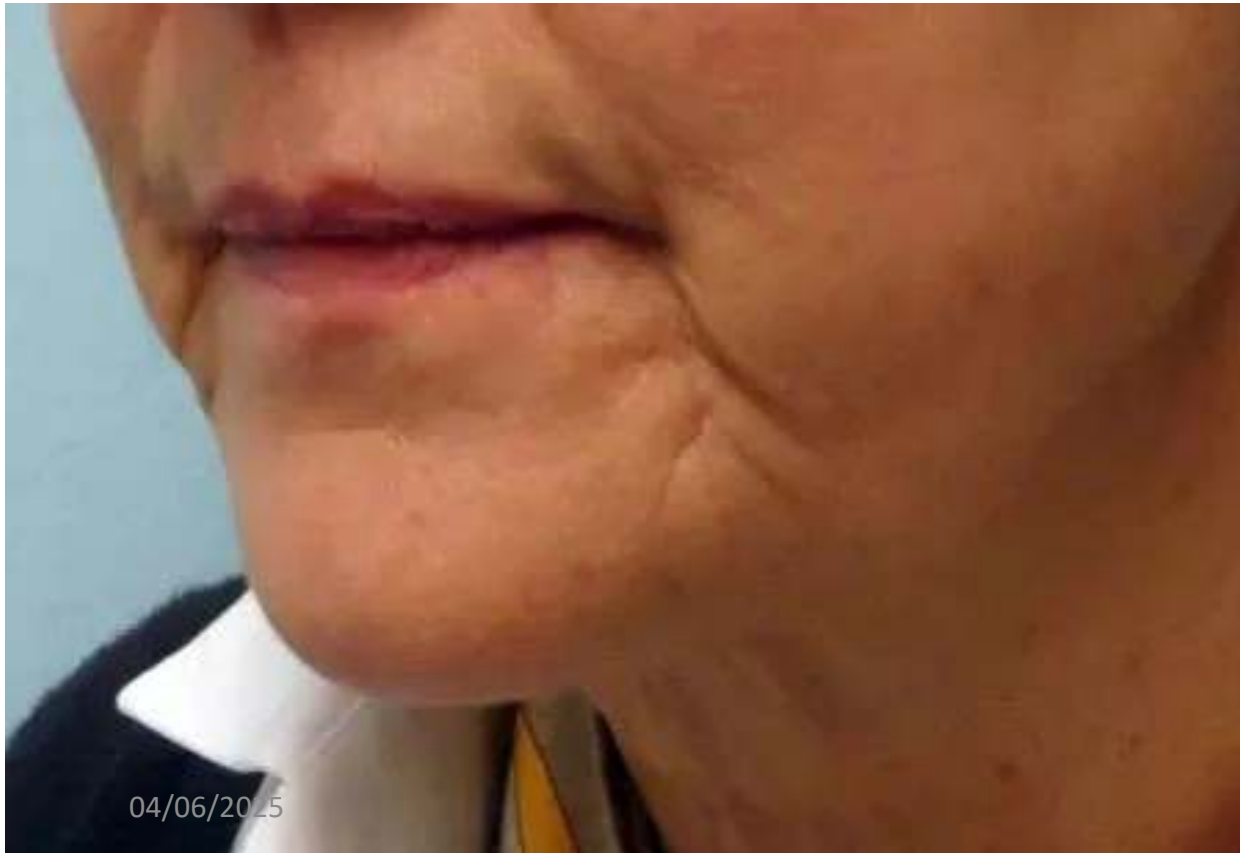?



PLIS D'AMERTUME

- L'expression plis d'amertume désigne un ensemble de rides très localisées qui se forment au niveau de la commissure des lèvres.
- Elles se prolongent vers le bas du visage, dans la continuité des sillons nasogéniens, jusqu'au menton.
Ces plis apparaissent lorsque les lèvres descendent, (moue dubitative, ,tristesse), d'où leur surnom. Les anglo-saxons appellent ces rides « **les marionnettes lines** », traduisant l'aspect figé qu'elles donnent au visage.
- Les plis d'amertume entraînent la création d'un triangle dépressionnaire entre la lèvre inférieure, la commissure labiale et la région mandibulaire.

Pli d'amertume: statique et dynamique



LES CAUSES D'APPARITION DE LA RIDE D'AMERTUME

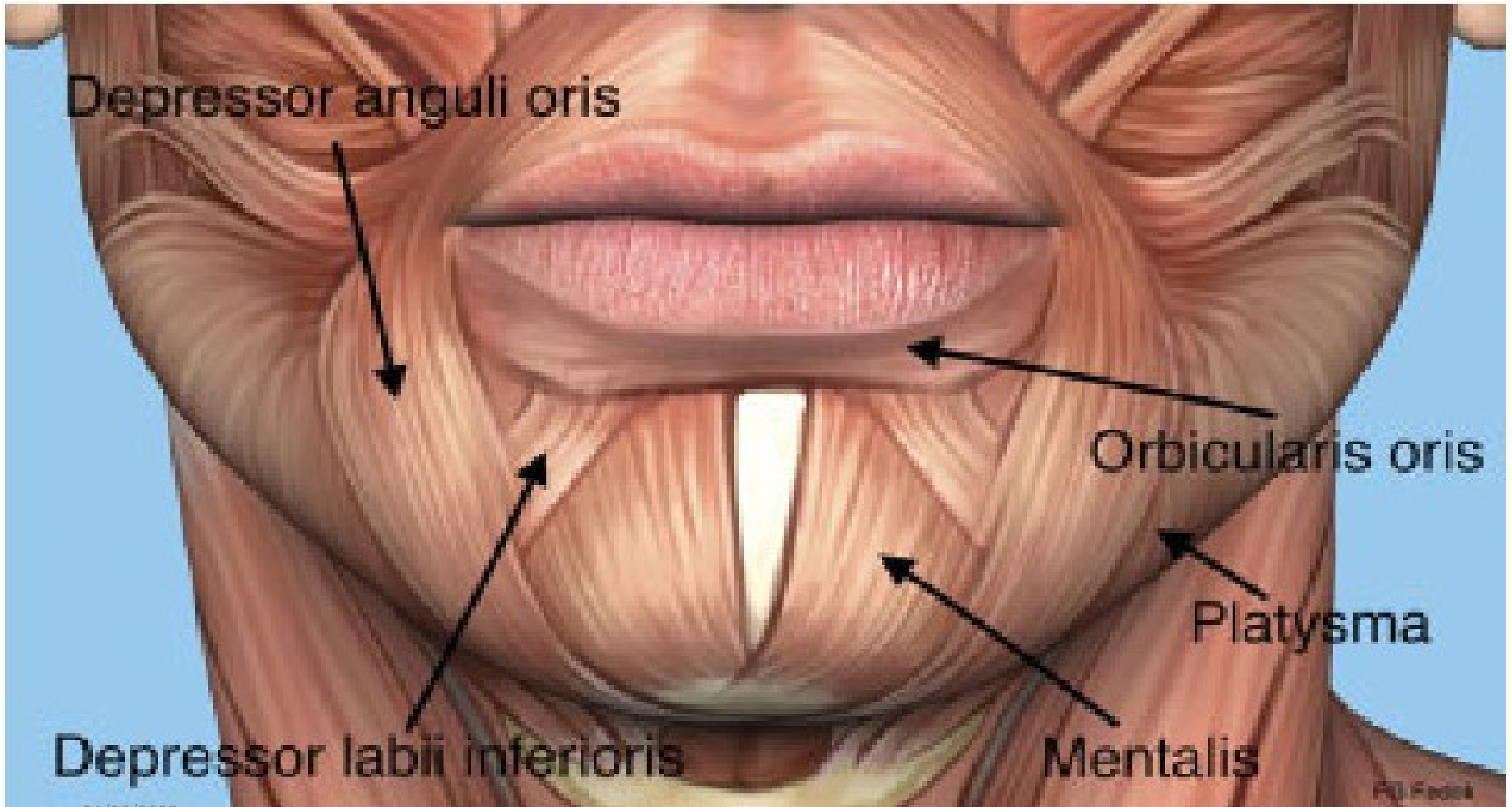
- La formation de la ride d'amertume est multifactorielle.
- Les contractions répétées des différents muscles peauciers du visage, en particulier le DAO (Depressor Anguli Oris). Ces mouvements ont tendance à tirer la commissure des lèvres vers le bas.
- Le vieillissement qui entraîne le relâchement cutané avec un affaissement de la partie inférieure du visage, la fonte de la graisse soutenant cette partie du visage et la perte osseuse liée à l'âge.
- Il est rare que ces rides obliques se forment avant 40 ans. Ces plis apparaissent en général autour de 50 ans et sont plus visibles chez les femmes, les hommes pouvant facilement les dissimuler sous une barbe. Ces sillons peuvent être plus ou moins marqués en fonction de l'âge.

Acide hyaluronique : quel type d'injection pour la ride d'amertume ?

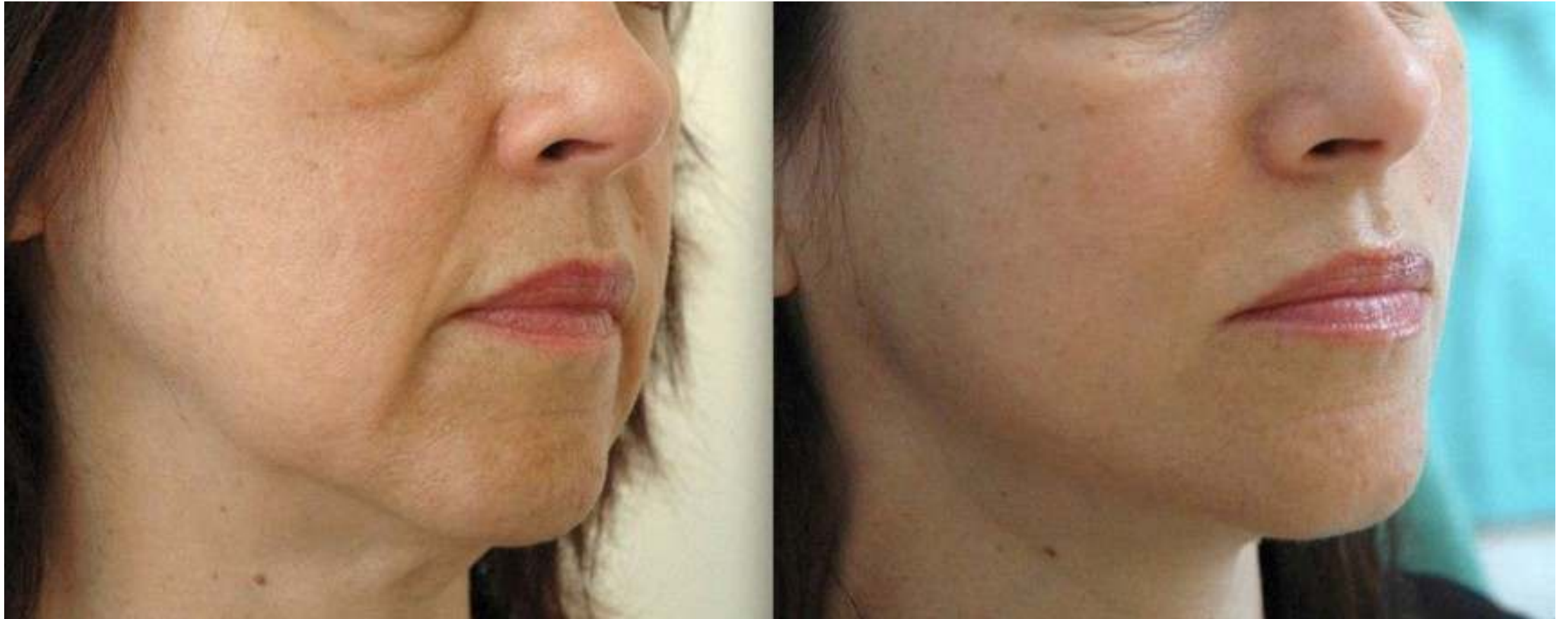- Pour les **rides d'amertume**, l'**acide hyaluronique** constitue le traitement de référence.
- aspect peu invasif et absence d'effets secondaires, l'acide hyaluronique redonne du **volume** à la zone concernée par l'effet de dépression.
La ride n'est pas directement injectée, pour éviter d'alourdir le bas du visage.
- En premier lieu, nous réalisons le lifting de la graisse malaire ptosée par une [technique de lift à l'acide hyaluronique](#). Après ce lift, si la ride persiste, nous la comblons directement par injection d'acide hyaluronique.
- Pour le **comblement de la ride d'amertume**, l'usage d'un acide hyaluronique moyennement réticulé ou fortement réticulé de type Restylane, Perlane est privilégié pour sa propension à créer du volume

Traitement du pli d'amertume

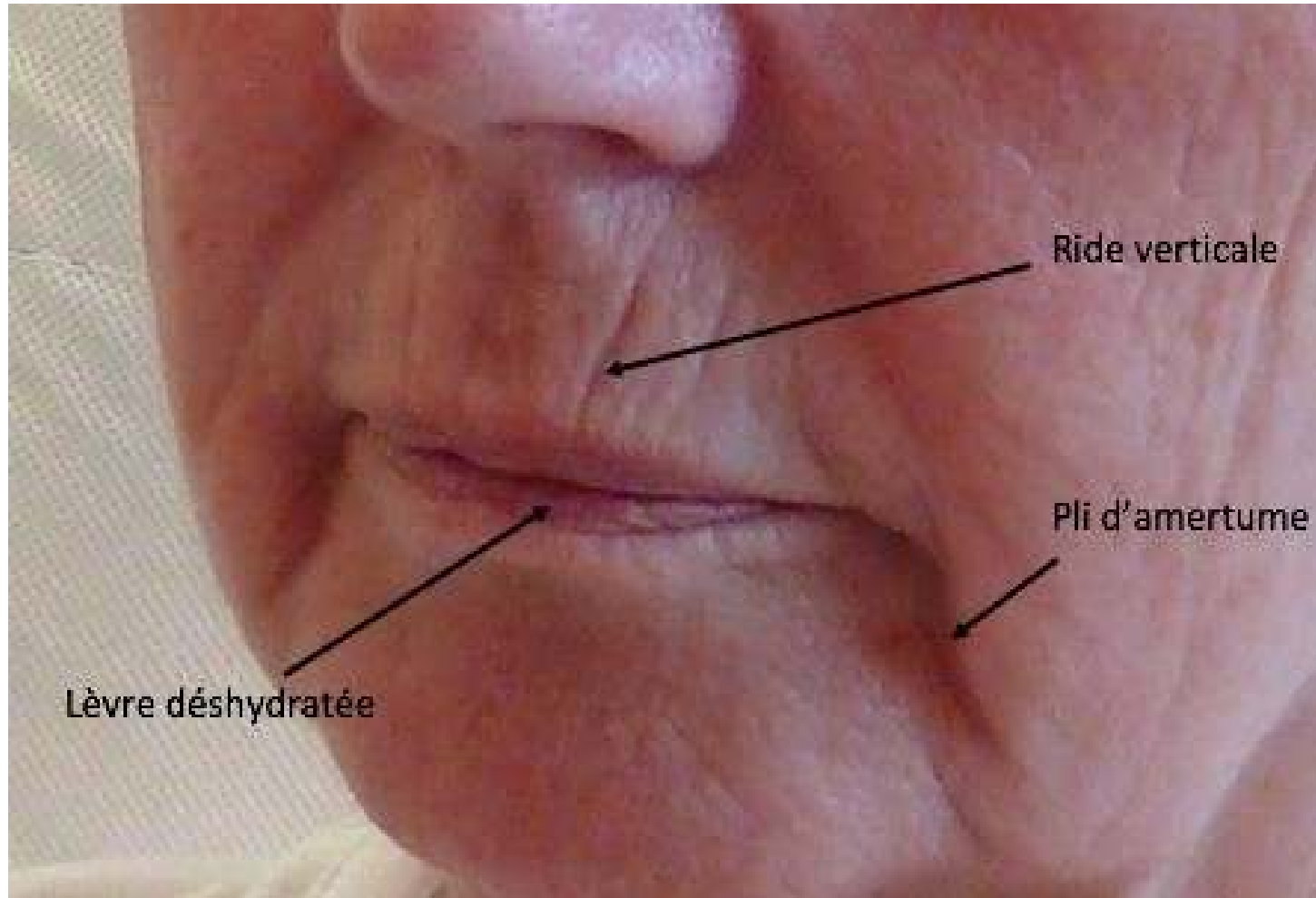
- **Les injections d'AH** sont pratiquées à plusieurs endroits stratégiques :
 - Au niveau de la zone mandibulaire,
 - Au niveau de la commissure labiale.
 - Au niveau du pli lui-même par des injections en éventail.
- **Toxine botulique** sur le DAO (inséré sur commissure) uniquement mais pas sur le depressor labia anguli (inséré sur 1/3 latéral de la lèvre)
- Attention pédicule V3 et artère mandibulaire **située à mi épaisseur**, juste au dessus des muscles (utiliser canule)
- Si trop profond : lifting par fils ou chirurgie



Légers plis d'amertume et Botox et AH 1/3 moyen

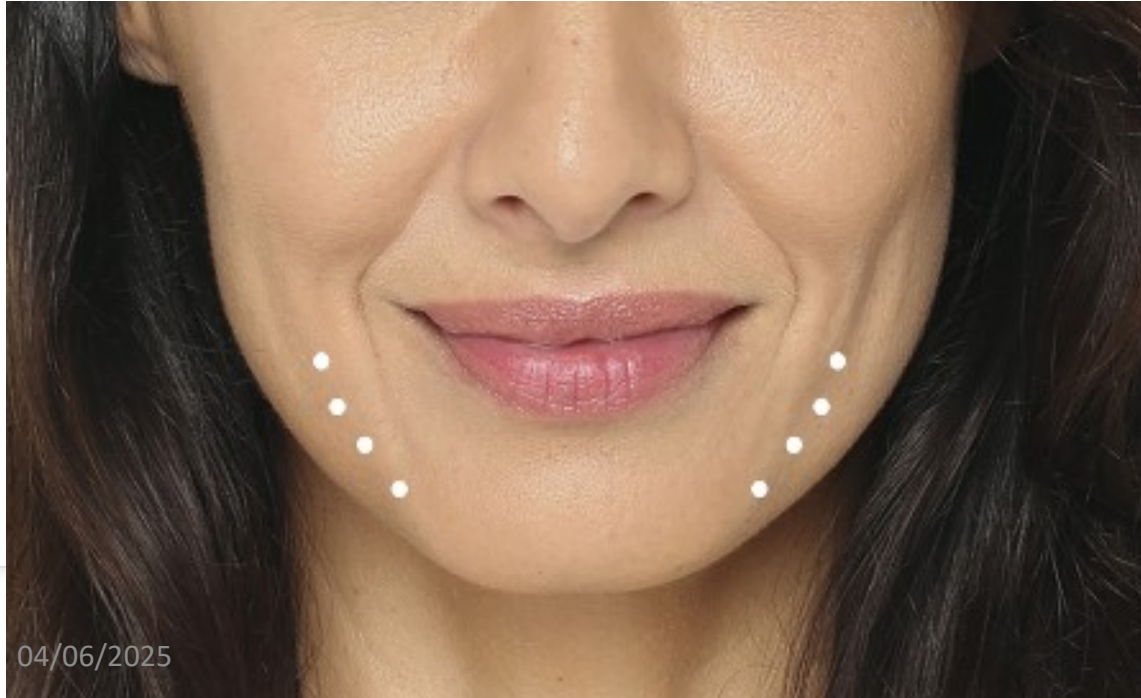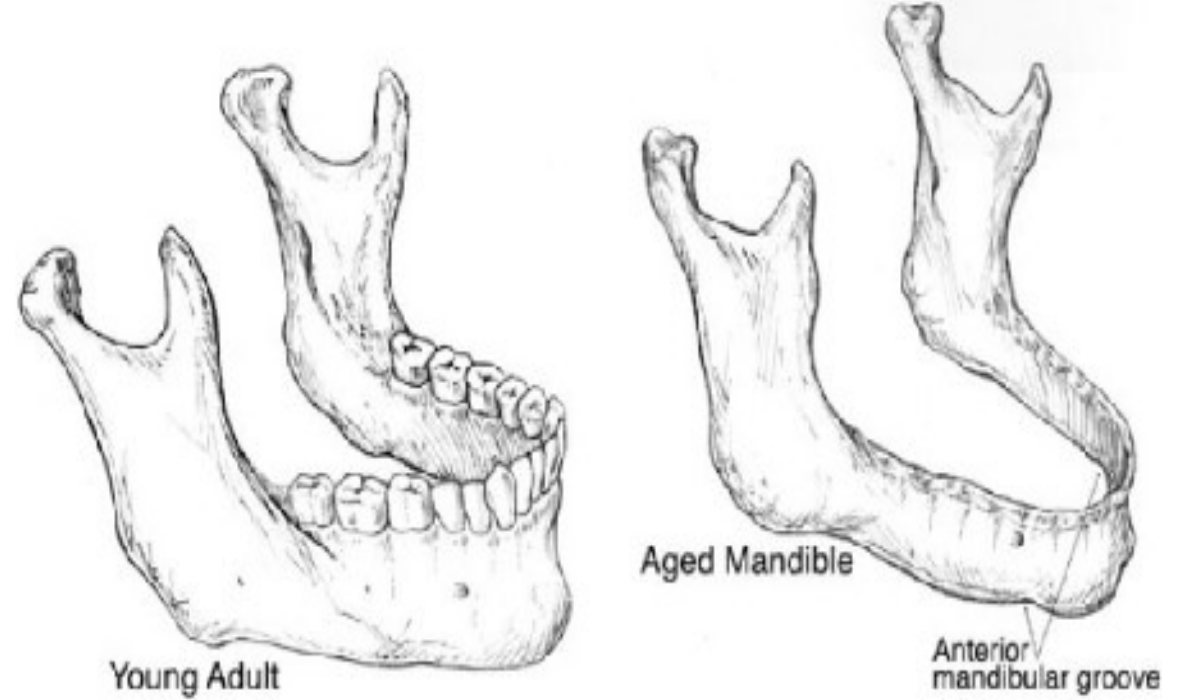


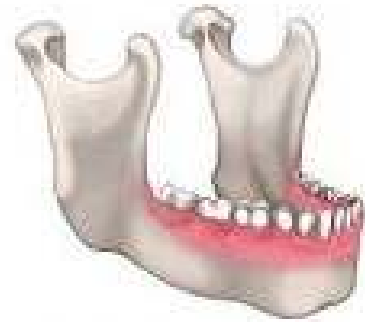Pli amertume et lèvres



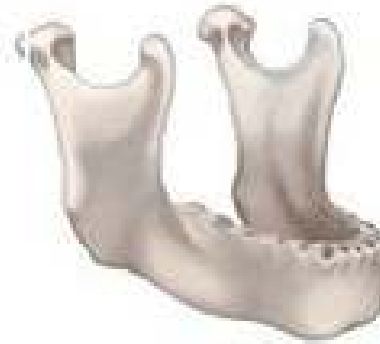Pre jowl fold: utiliser la canule en superficiel ou profond

- Atrophie mandibulaire
- Atrophie graisseuse
- Laxité des muscles et ligaments de la region

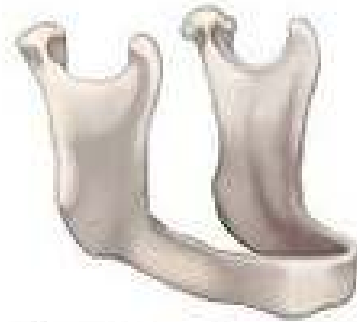



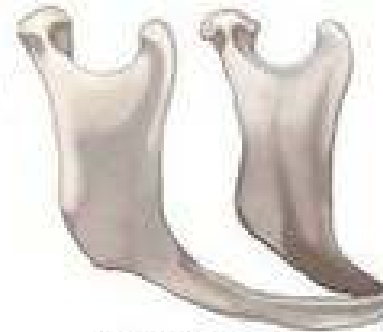dents naturelles



après extraction



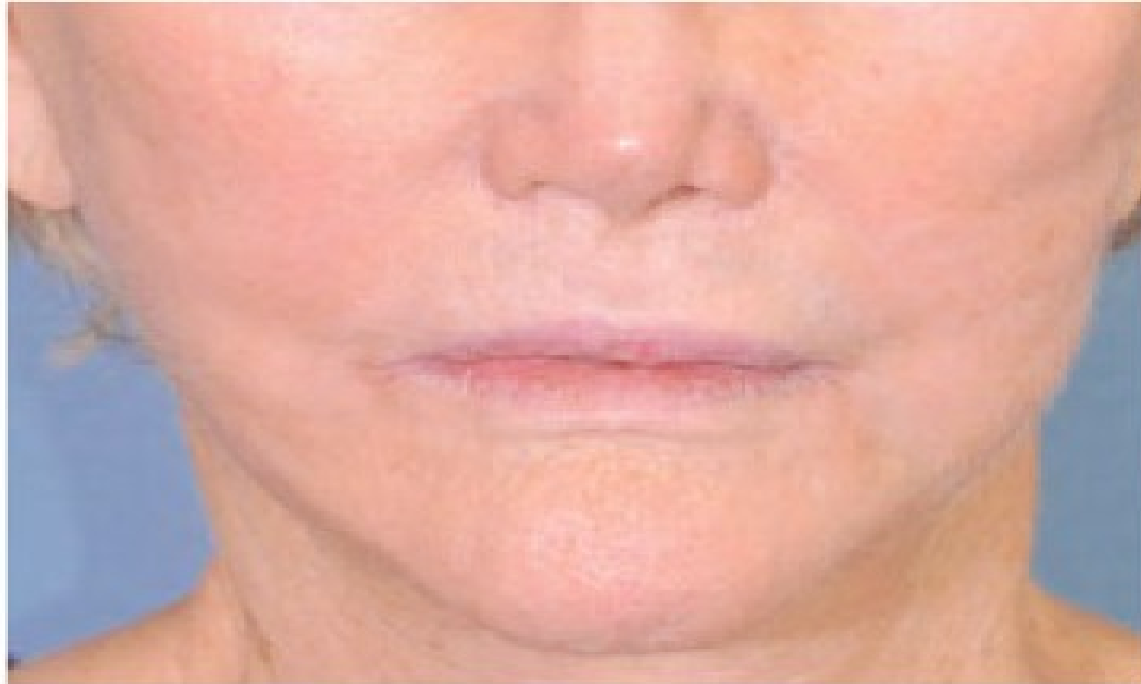**résorption d'environ
10 ans**



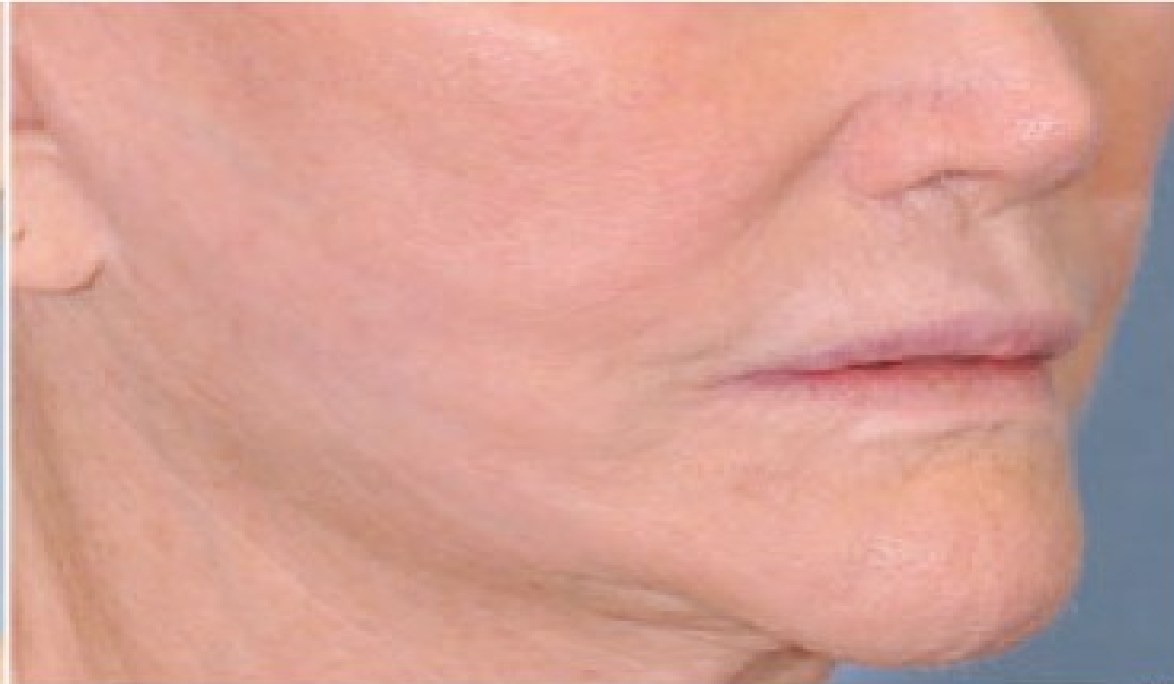**résorption
d'environ 30 ans**



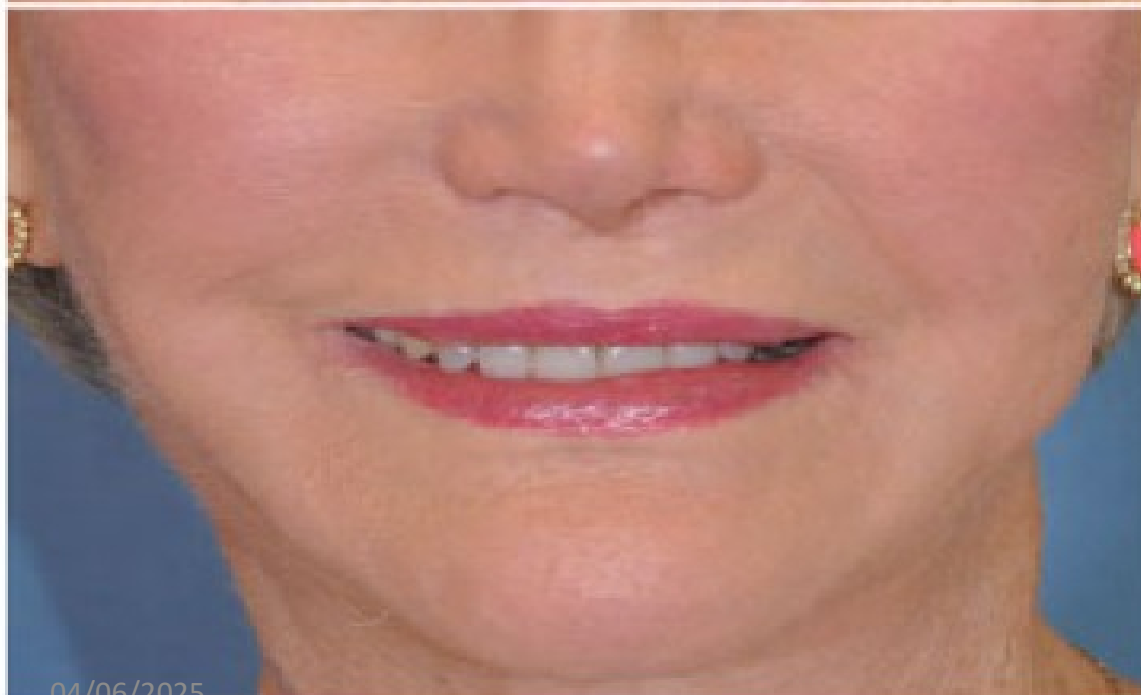Association
des Dentarologues
du Québec



A

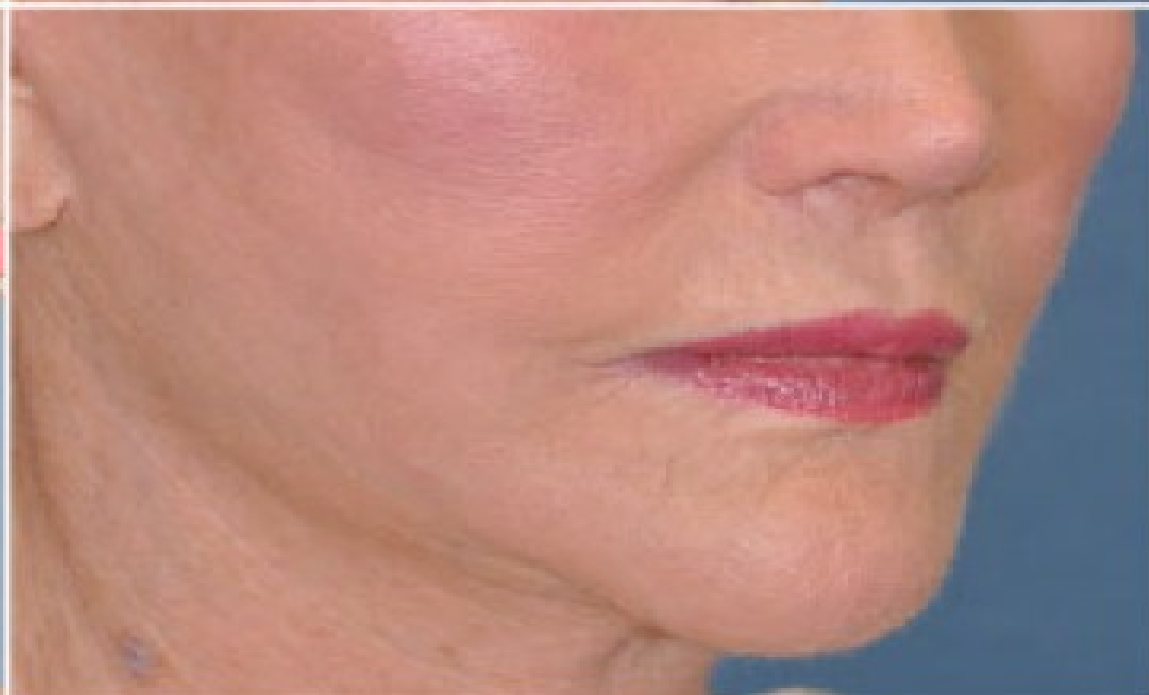

B

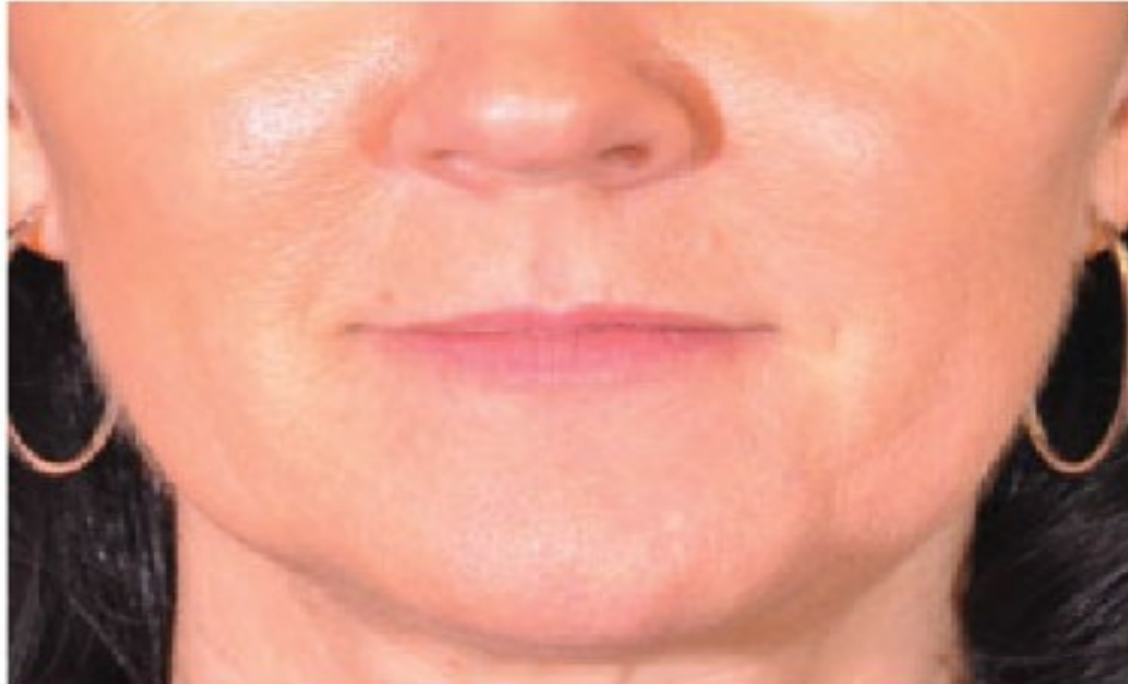

C

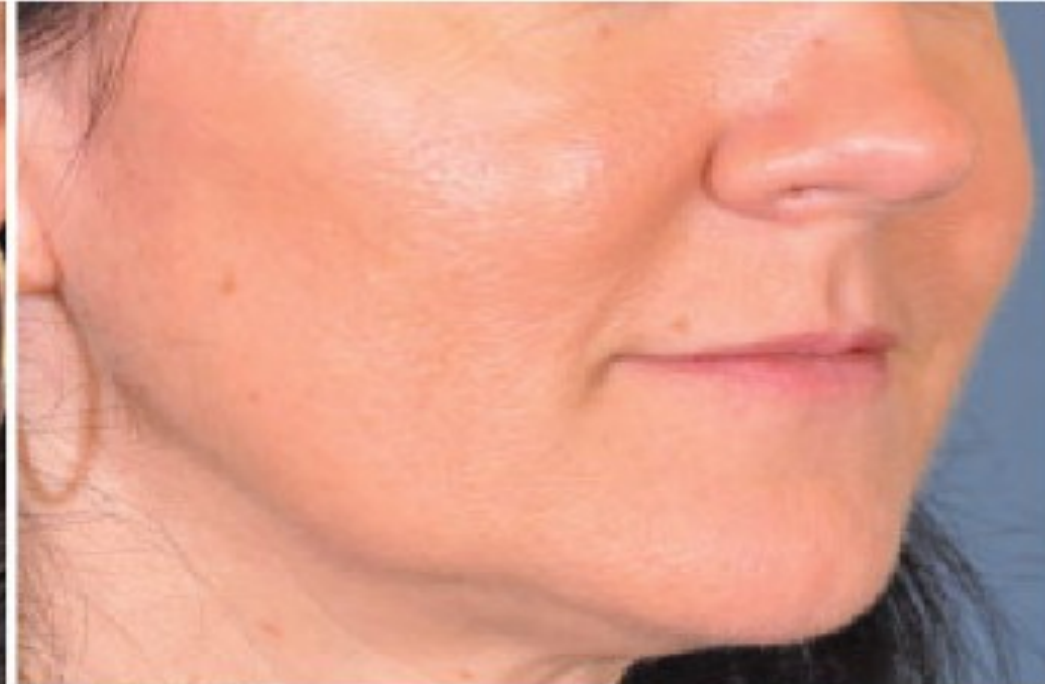01/06/2025



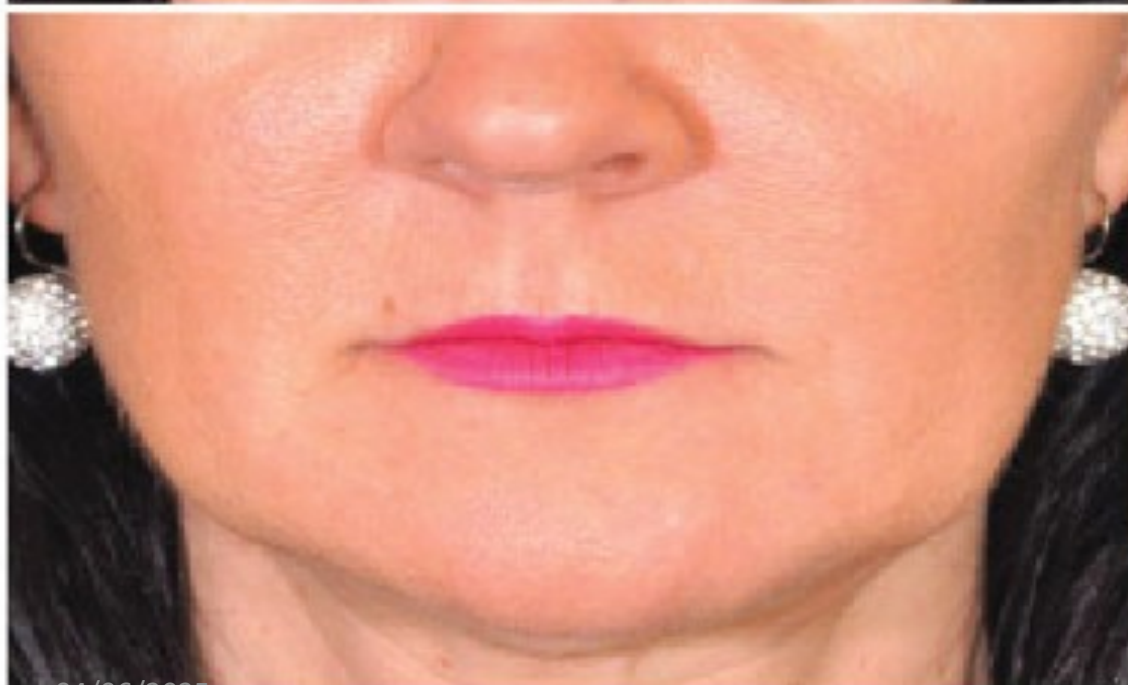D



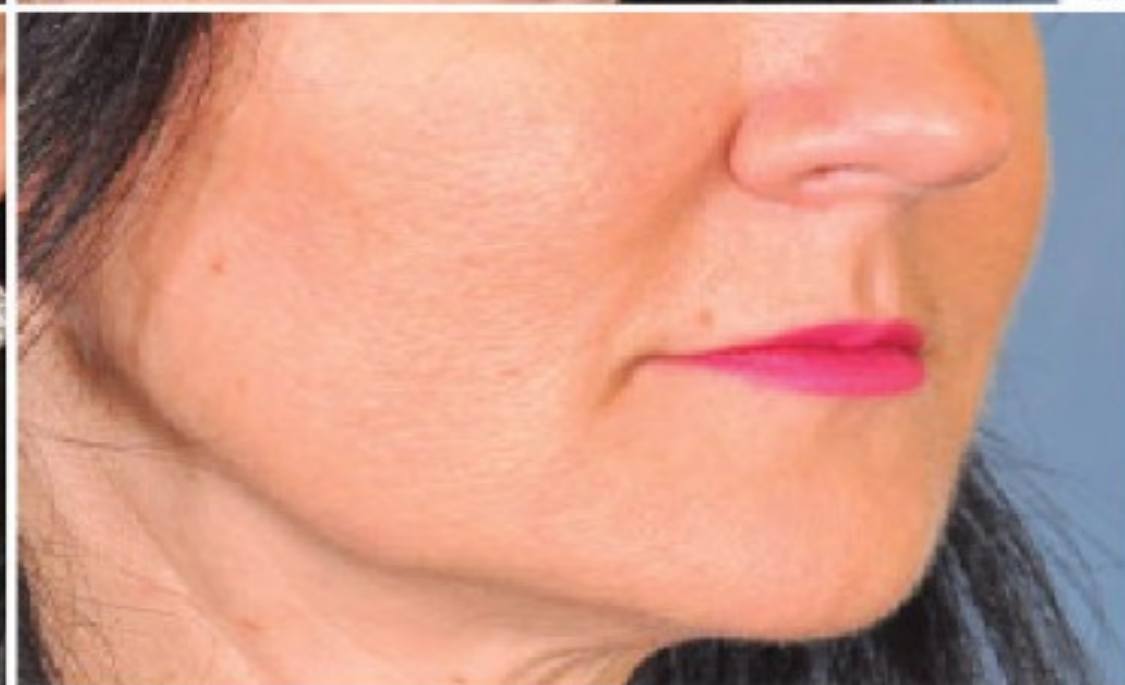A



B



C

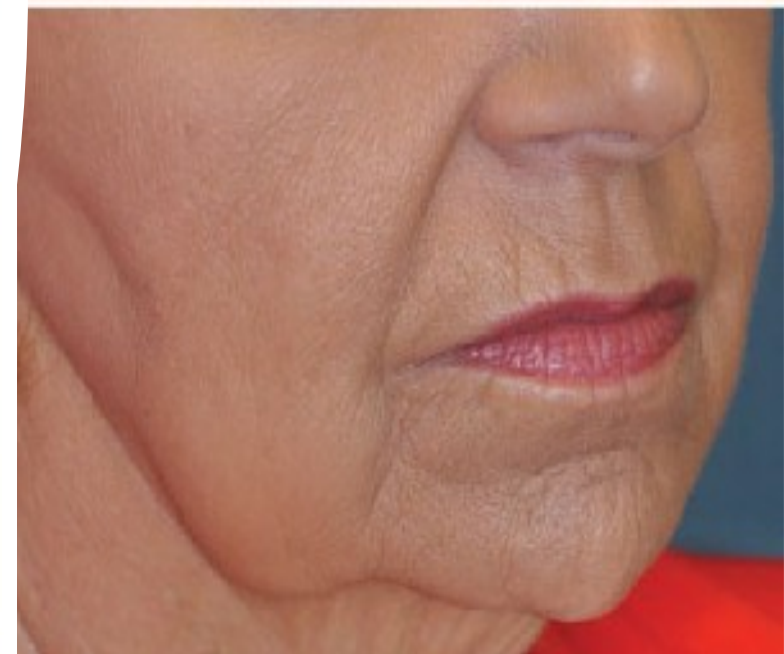
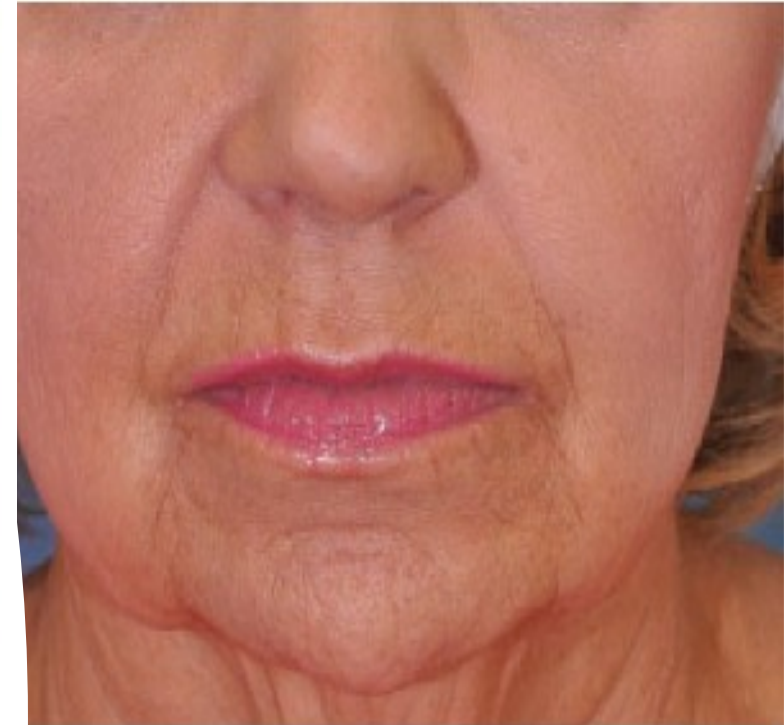
D

04/06/2025



Parfois implants



Traiter les rides verticales du cou avec la toxine botulique

- C'est ce qu'on appelle vulgairement le « **cou de dindon** » ou les « fanons » ou les « cordes platysmales ». Il s'agit en fait de contractions localisées du muscle peaucier. Il peut y avoir une ou plusieurs cordes apparentes.
- Solutions: Lifting ou l'injection de [toxine botulique](#) le long des cordes, pour relaxer le muscle platysma.
- Le résultat apparaît après une semaine et dure environ 4 mois.



Le Platysma

Le muscle peaucier du cou, ou platysma, est un muscle qui s'insère :

-sur l'os mandibule

-et la commissure des lèvres en haut

il irradie dans la peau en bas, suivant un trajet vertical.

Il est sous le contrôle du nerf facial et effectue:

- l'ascension de la peau des région pectorale et claviculaire e
- -l'abaissement de la commissure des lèvres lors de sa contraction.
- Selon le bilan musculaire de Daniels, le platysma descend jusqu'au buste, et plus précisément sur la troisième côte.-

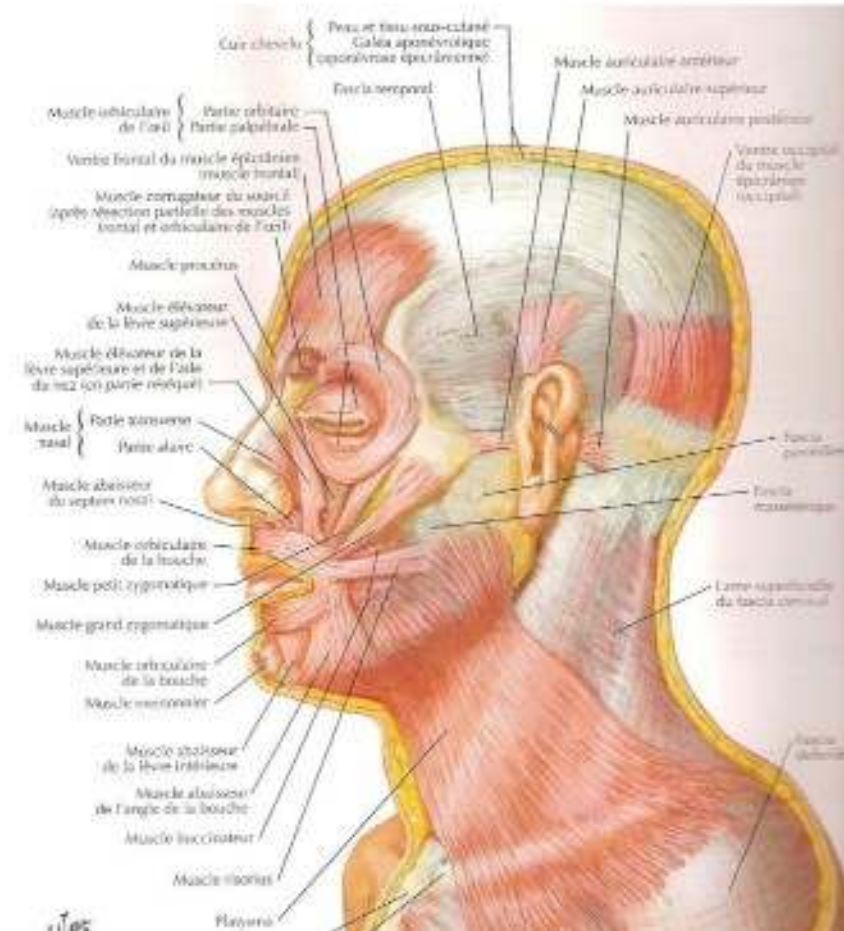
➤ **Platysma :**

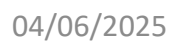Origine : fascia du grand pectoral et du deltoïde.

Terminaison : bord inférieur de la mandibule.

Action : plisse la peau du cou, abaisse la commissure labiale.

Responsable des rides du cou.

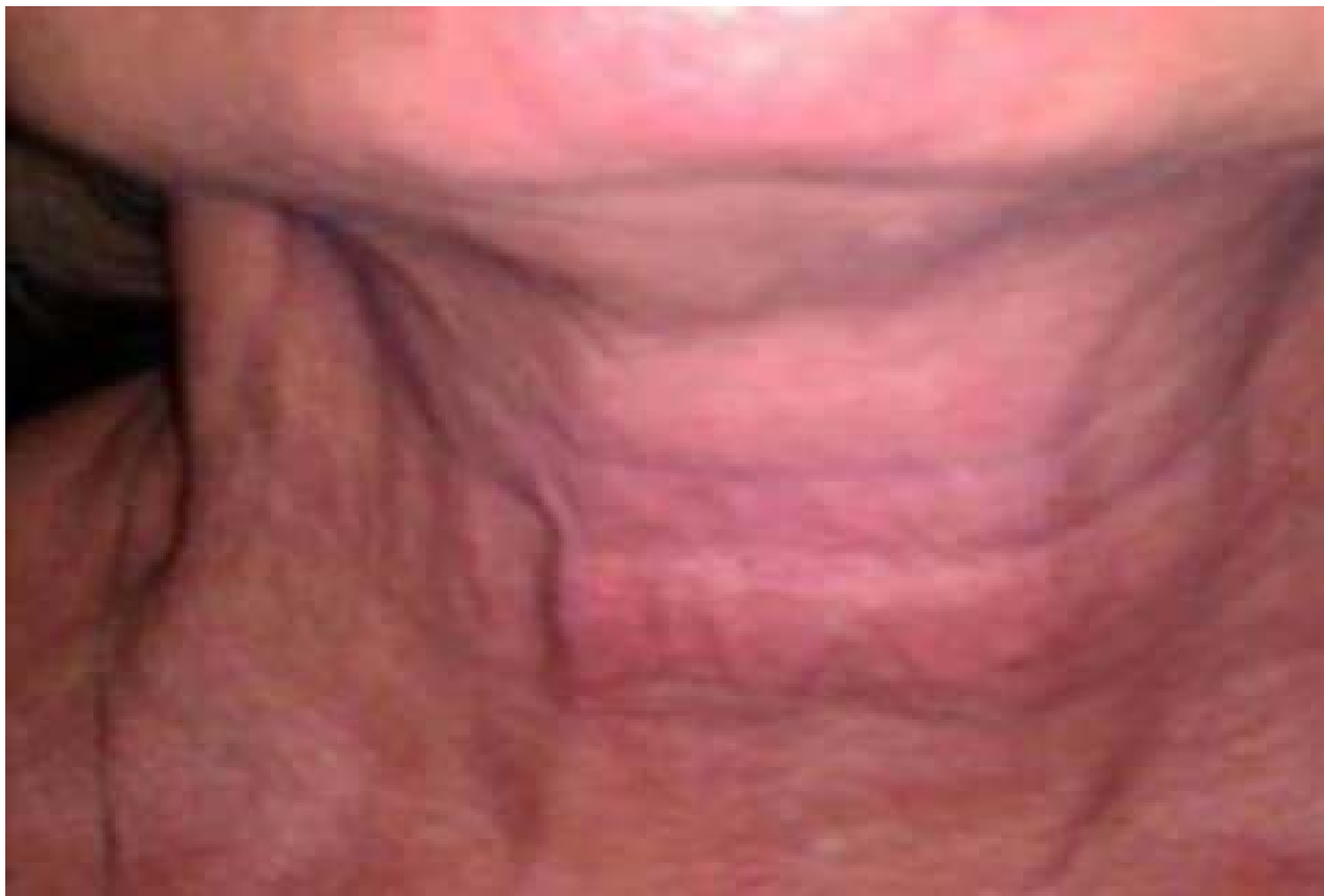



- Les cordes platysmales sont des contractions localisées de fibres des muscles peauciers du cou.
Les muscles peauciers du cou s'étalent sur toute la hauteur du cou depuis le rebord mandibulaire (bord de la mâchoire) jusqu'au thorax. Ces cordes platysmales, outre leur caractère inesthétique, vont, par leur contraction,
 - attirer les tissus de la face vers le bas
 - majorer la ptose (chute) des tissus du visage et du cou.**Le traitement actuel des cordes platysmales peut être médical ou chirurgical :**

Botox ,cordes platysmales et ovale du visage

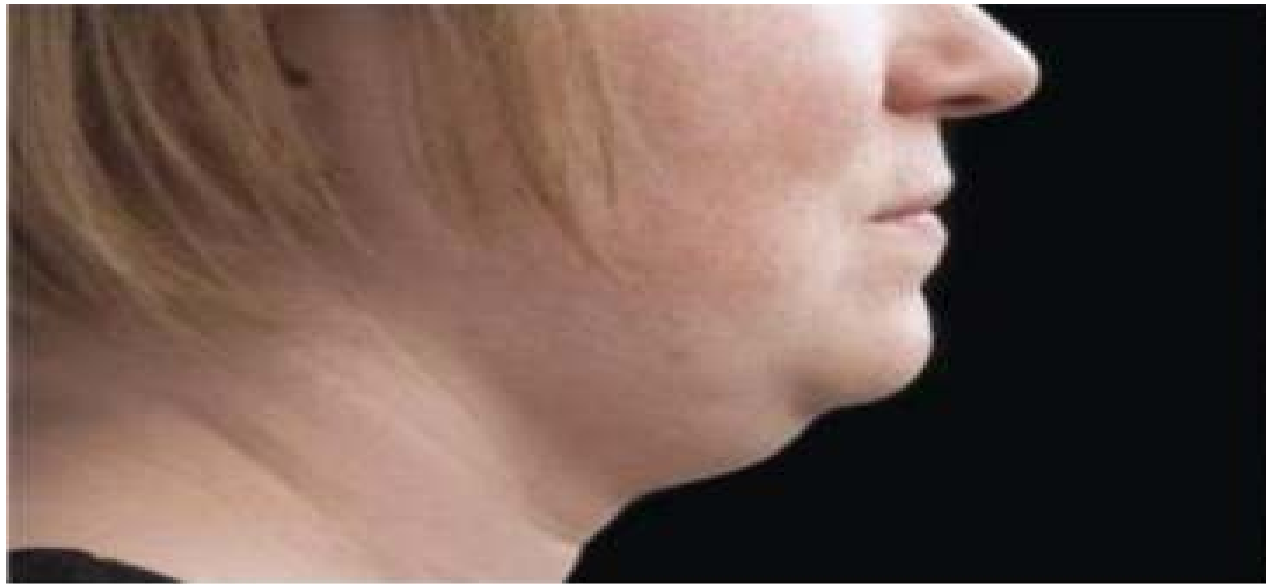- Les injections doivent être faites dans la corde musculaire, en demandant au patient de contracter le cou au préalable.
- bien maintenir la bande musculaire entre le pouce et l'index, et pratiquer l'injection dans l'épaisseur du muscle
- Le nombre de points d'injection est de 3 à 5 pour chaque muscle, afin de répartir harmonieusement l'effet du botox sur la corde cervicale
- **pour améliorer l'ovale du visage**
- Les injections doivent se faire au niveau du bord de la mandibule au sein du muscle platysma.
- 1 point d'injection suffit.
- Il est souvent bénéfique de **corriger dans le même temps le pli d'amertume** et faire remonter les commissures buccales par 2 points d'injections dans le muscle déprimeur de l'angle de la bouche.



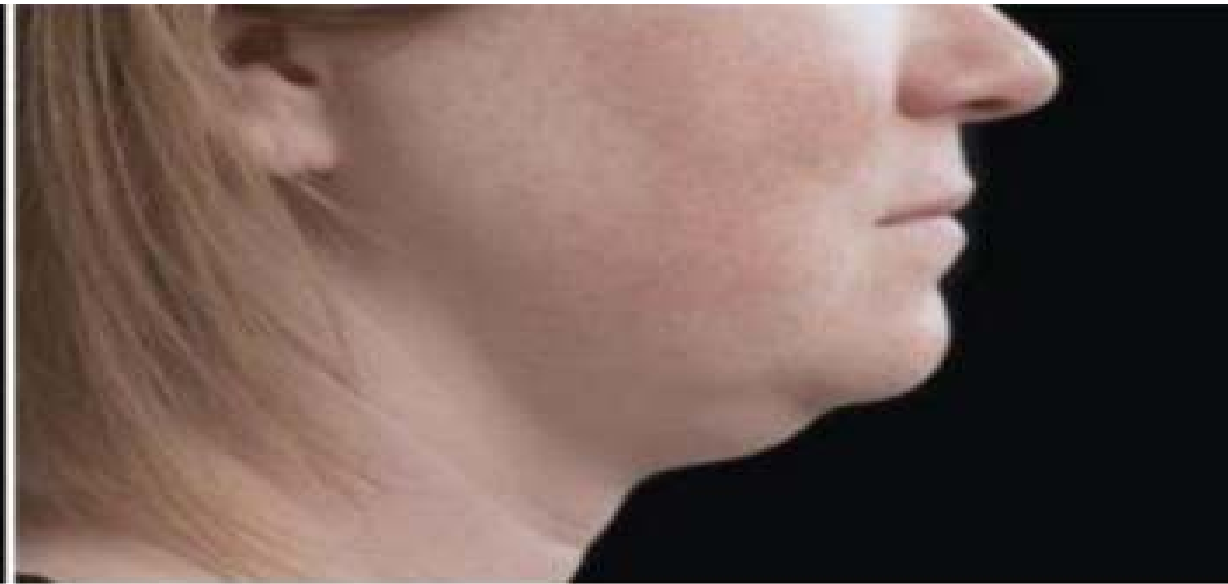Plis
horizontaux :
AH / Botox

QUELLES SOLUTIONS ESTHÉTIQUES POUR LE COU EMPÂTÉ

- **Médecine morphologique**: le plus simple est une [cryolipolyse](#) (Coolsculpting, Cristal de Deléo, etc) = diminution de l'amas graisseux d'environ 30 % grâce à l'application d'un froid très intense. Le résultat apparaît dans les trois mois suivant le traitement et peut durer plusieurs années (à condition de surveiller son alimentation).
- chez les personnes qui présentent un menton légèrement fuyant, il peut être intéressant pour compléter les résultats de procéder à une injection d'un acide hyaluronique **volumateur dans le menton**, afin de l'avancer légèrement et de redessiner l'angle cervico-facial.
- **Le geste chirurgical**. C'est la [liposuction](#), Les suites sont évidemment moins confortables que celles de la « cryo ». Pendant un mois, la zone est sensible et cartonnée, mais le résultat dure plusieurs années



BEFORE

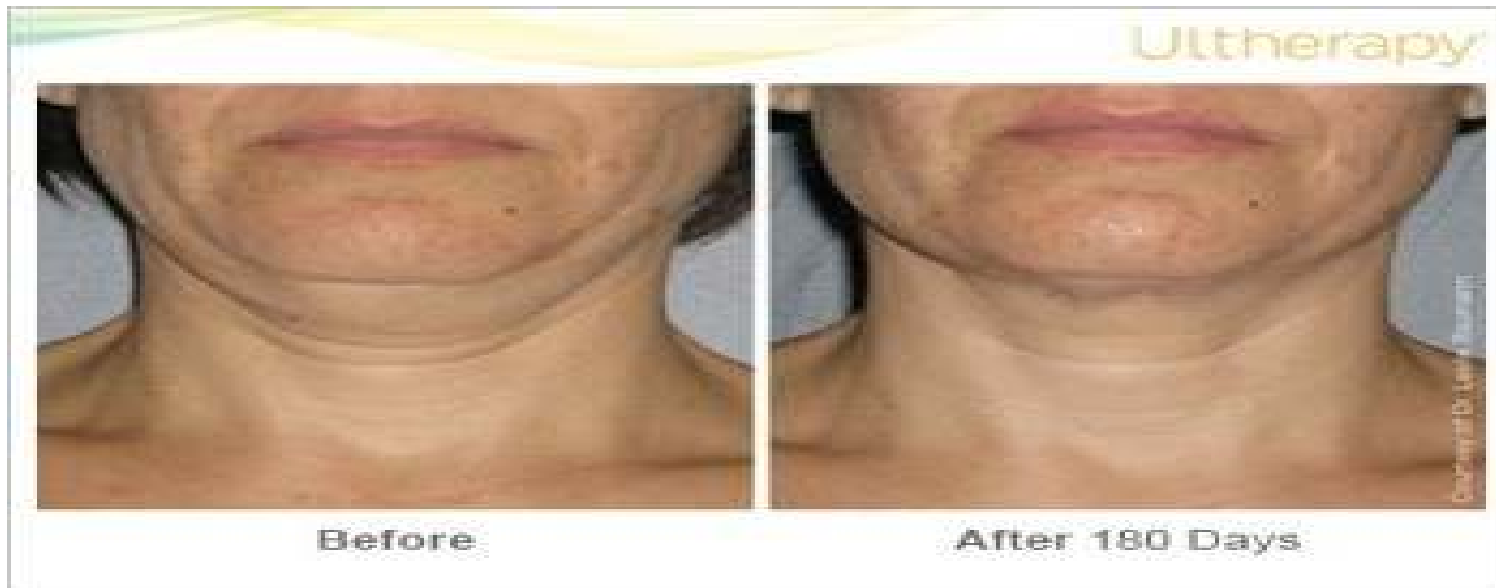

12 WEEKS AFTER
Second CoolSculpting® Session
Photos courtesy of Brian Zelickson, MD

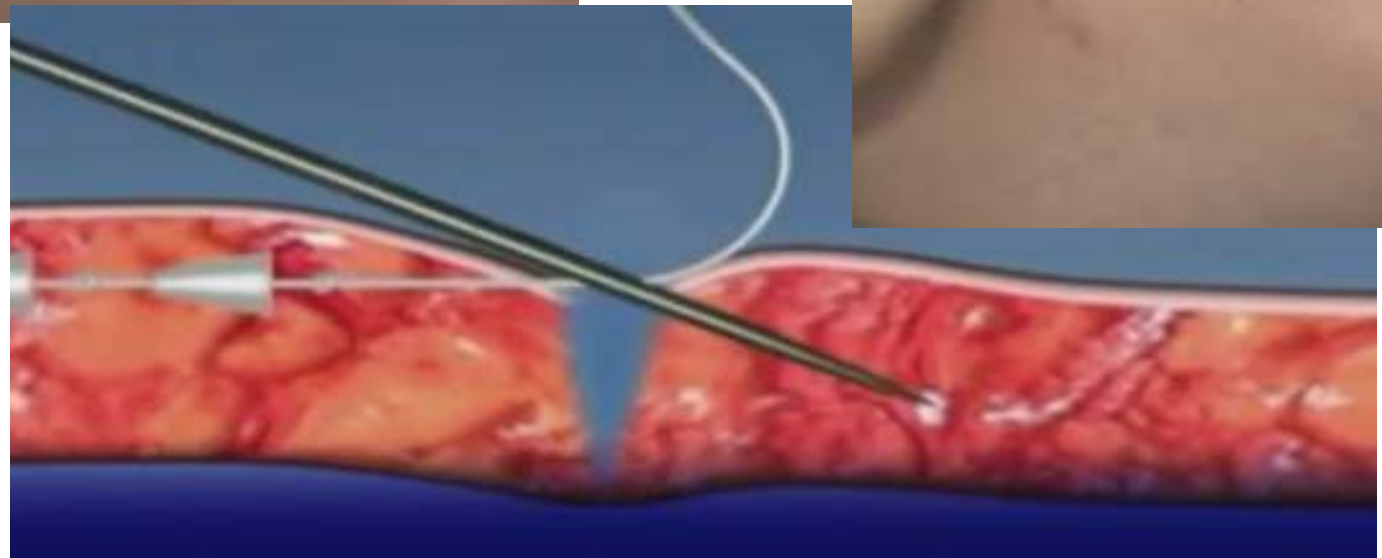
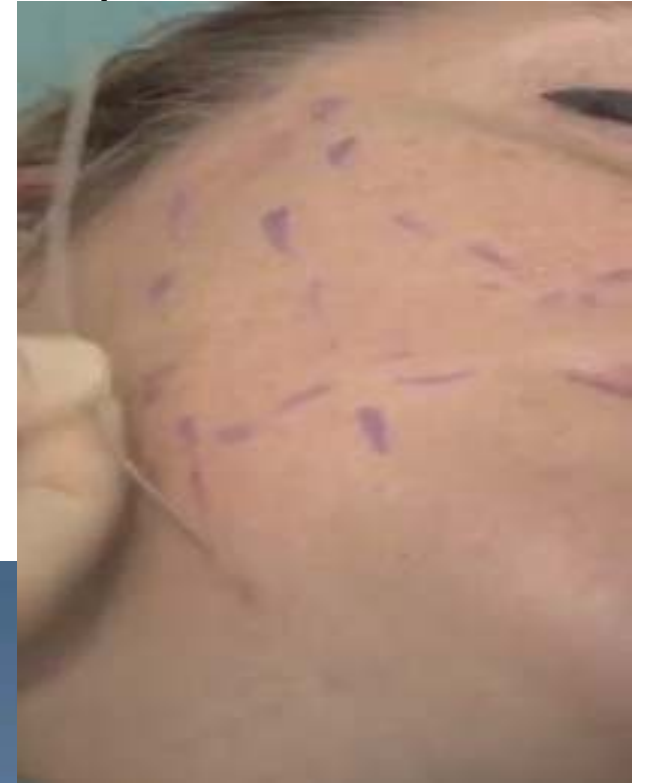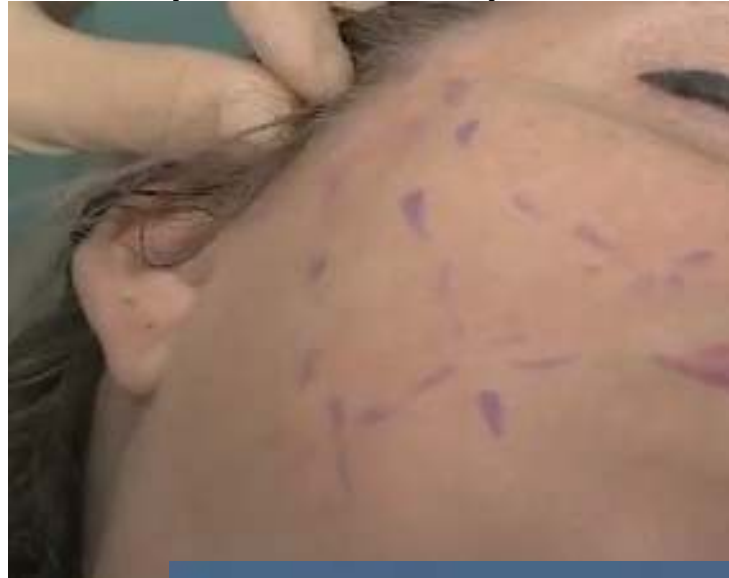Les ultrasons microfocalisés (Ultherapy, Hifu).

- C'est la solution proposée en cas de relâchement chez des patients qui refusent le lifting.
- « L'effet des ultrasons focalisés permet d'obtenir une belle remise en tension des parties latérales du cou, quelle que soit la qualité de la peau.
- **En revanche, on ne peut pas traiter la zone sous le menton, (de la thyroïde).**
- *séances de radiofréquence fractionnée (environ 4 séances espacées d'un mois) sont plus adaptées*

Resultat à 6
mois



Fils tenseurs: certains ovales de visage ont besoin d'être rehaussés plutôt que d'être remplis,



La pose de fils de maillage est-elle si intéressante alors qu'elle coûte plus cher qu'un comblement à l' [acide hyaluronique](#) pour un résultat à peine plus durable?.

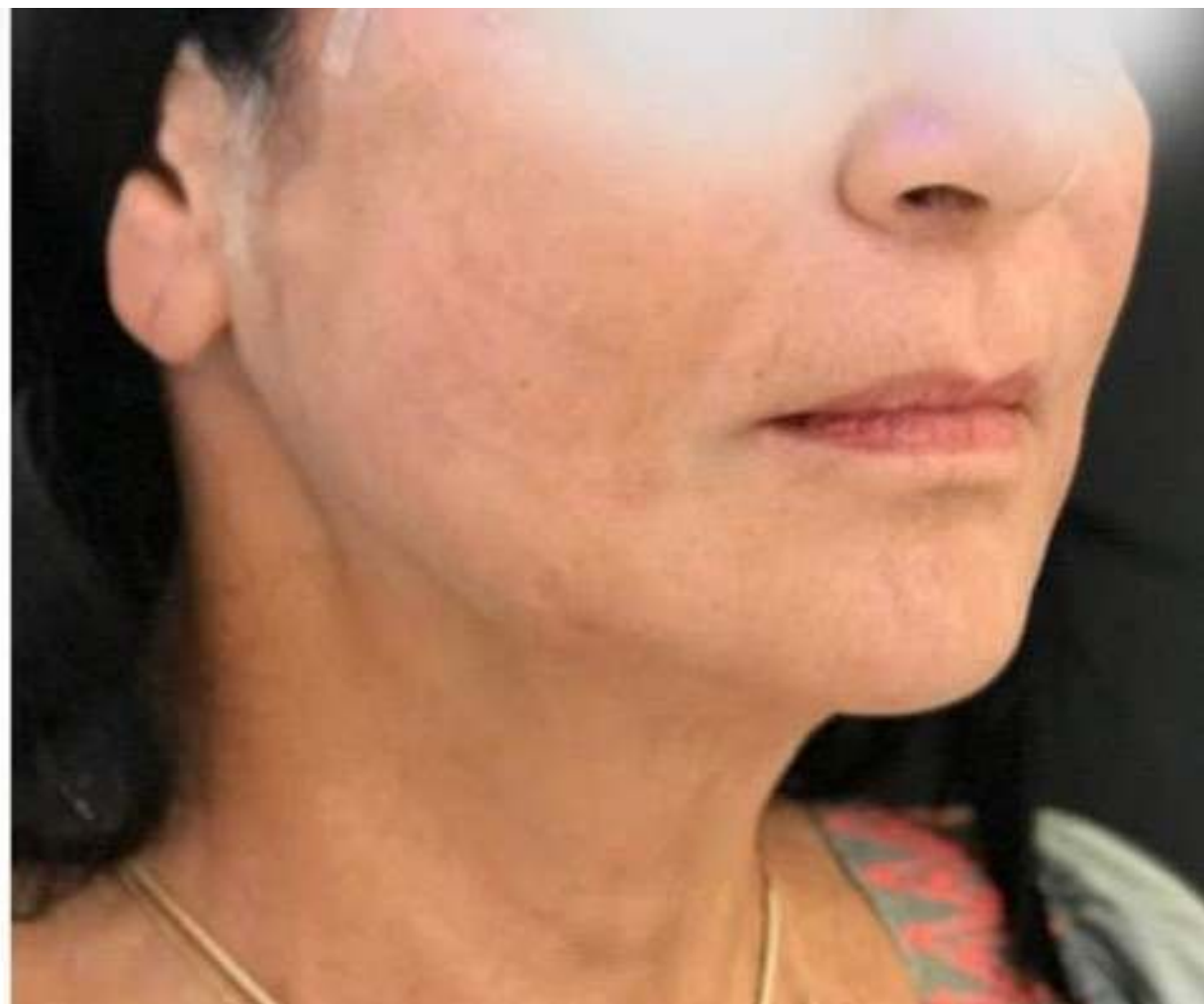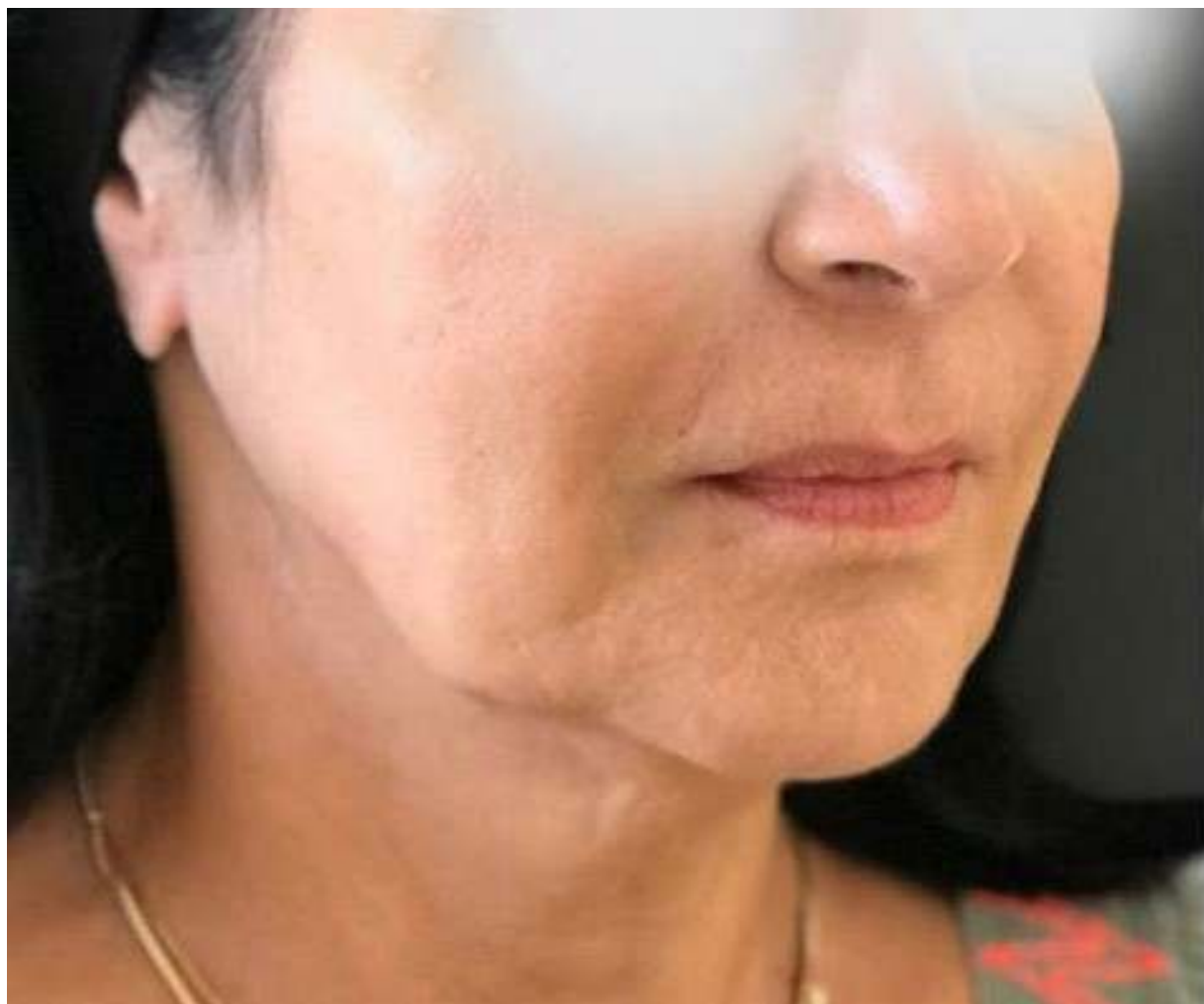La technique doit gagner en fiabilité et en régularité de résultat

. les fils sont-ils si faciles à poser? « Cela exige une bonne connaissance de l'anatomie: il faut les positionner au bon endroit pour un résultat naturel et sans asymétrie,

Il n'est pas anodin d'introduire un corps étranger dans la peau, même resorbable: On évoque l'innocuité des fils de suture, mais on n'en place jamais dix, vingt ou trente dans le visage!

Le risque : une réaction inflammatoire excessive, qu'il faudra traiter.

le résultat est décevant si on en attend l'efficacité de la chirurgie, et il est vraiment dommage que l'appellation « lifting médical



04/06/2025





