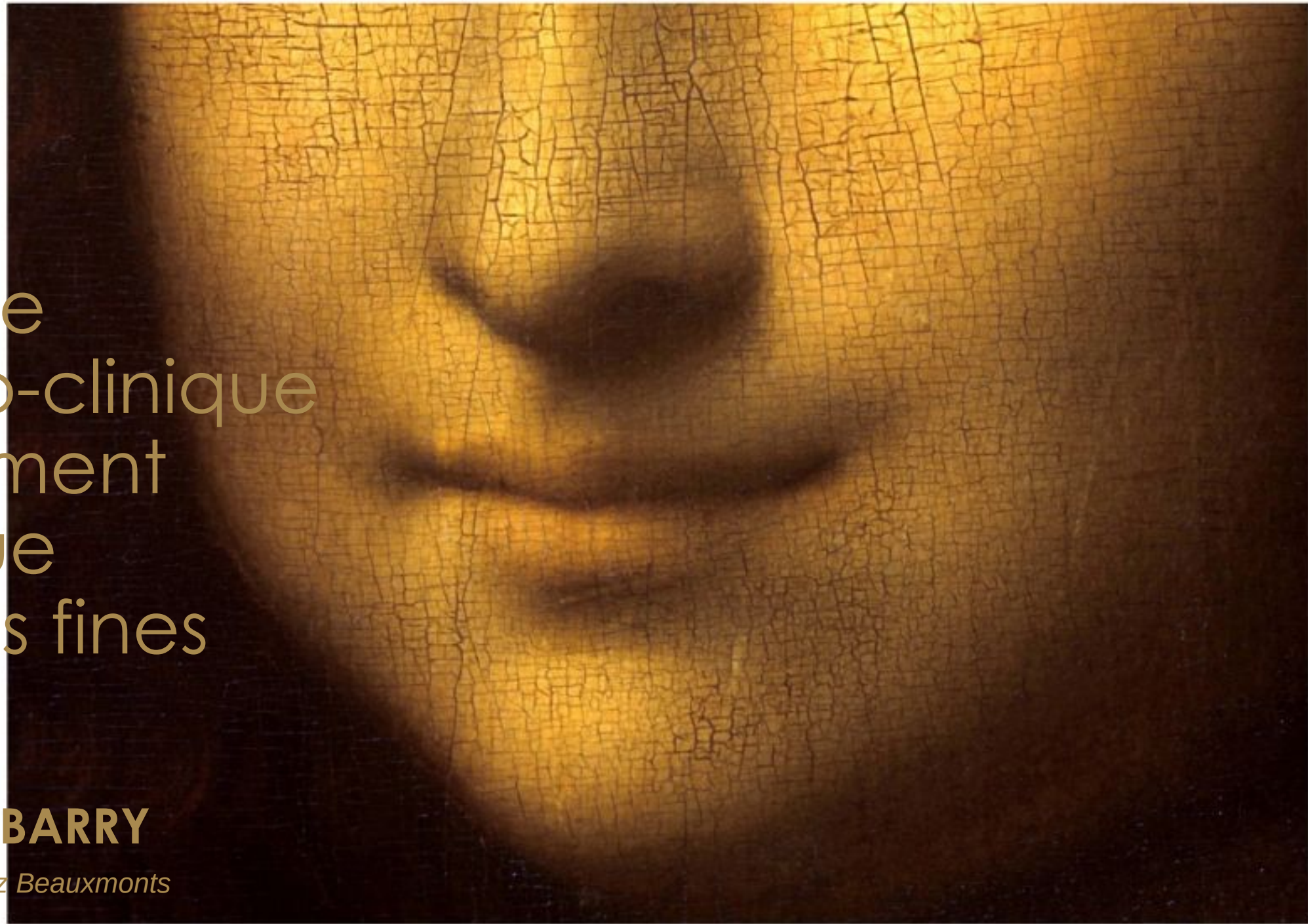


Approche anatomo-clinique du traitement esthétique des lèvres fines

Dr Laurence BARRY

Médecin esthétique chez Beauxmonts



Détail du portrait de la Joconde, peint par Léonard de Vinci. [Efecta - Leemage/AEP]



Détail du portrait de la Joconde, peint par Léonard de Vinci. [Electa - Leemage/AFP]

Trop de cholestérol

Dans votre pratique clinique,
les lèvres représentent quel % ?

Taper ici pour rechercher

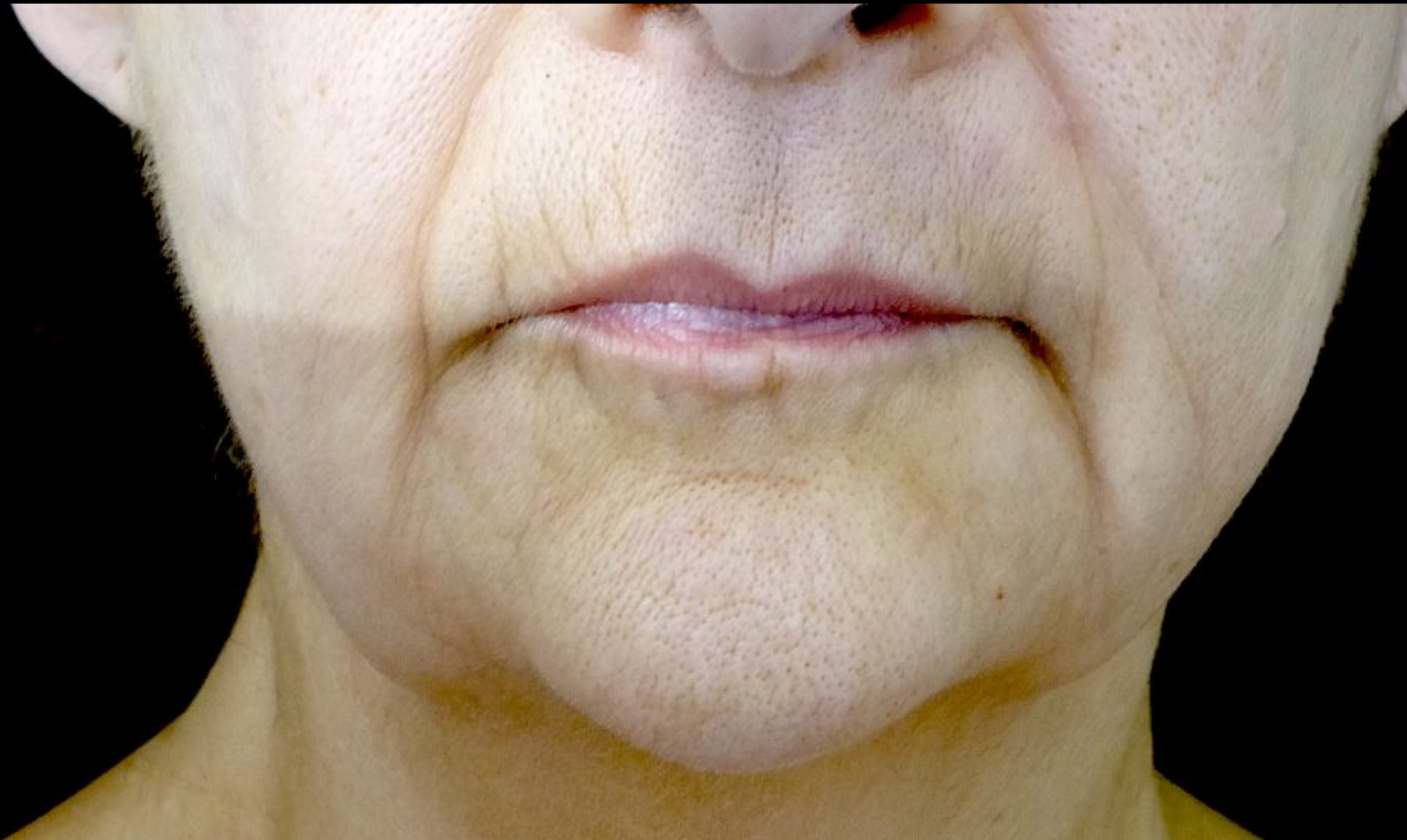

Anatomie
Histologie
Vieillissement
Clinique
AH adapté
Techniques

What else ?



Détail du portrait de la Joconde, peint par Léonard de Vinci. [Electa - Leemage/AFP]



Les muscles labiaux

- Muscles intrinsèques : orbiculaires incisifs compresseurs
- Muscles extrinsèques périphériques radiés



22

44

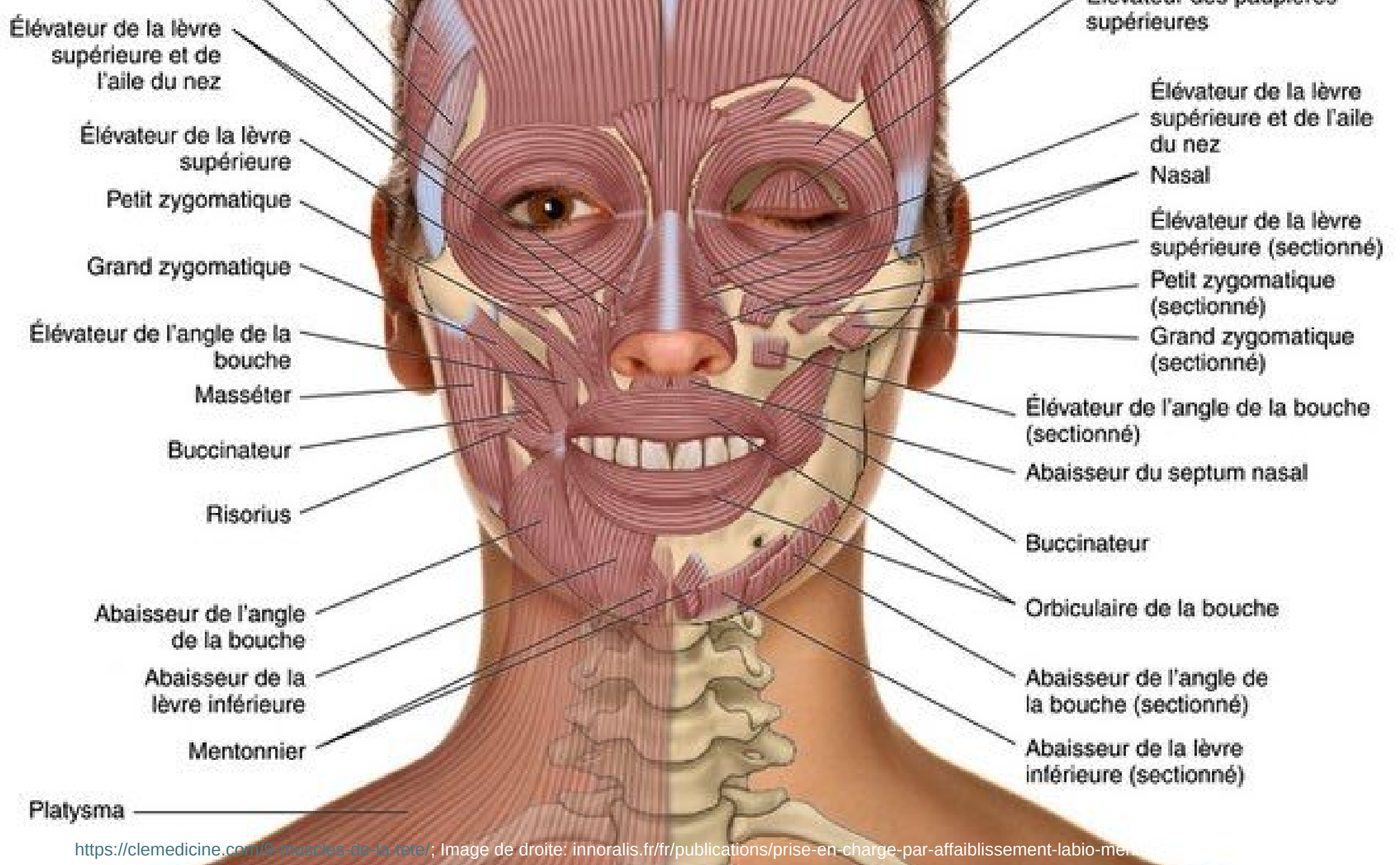
49

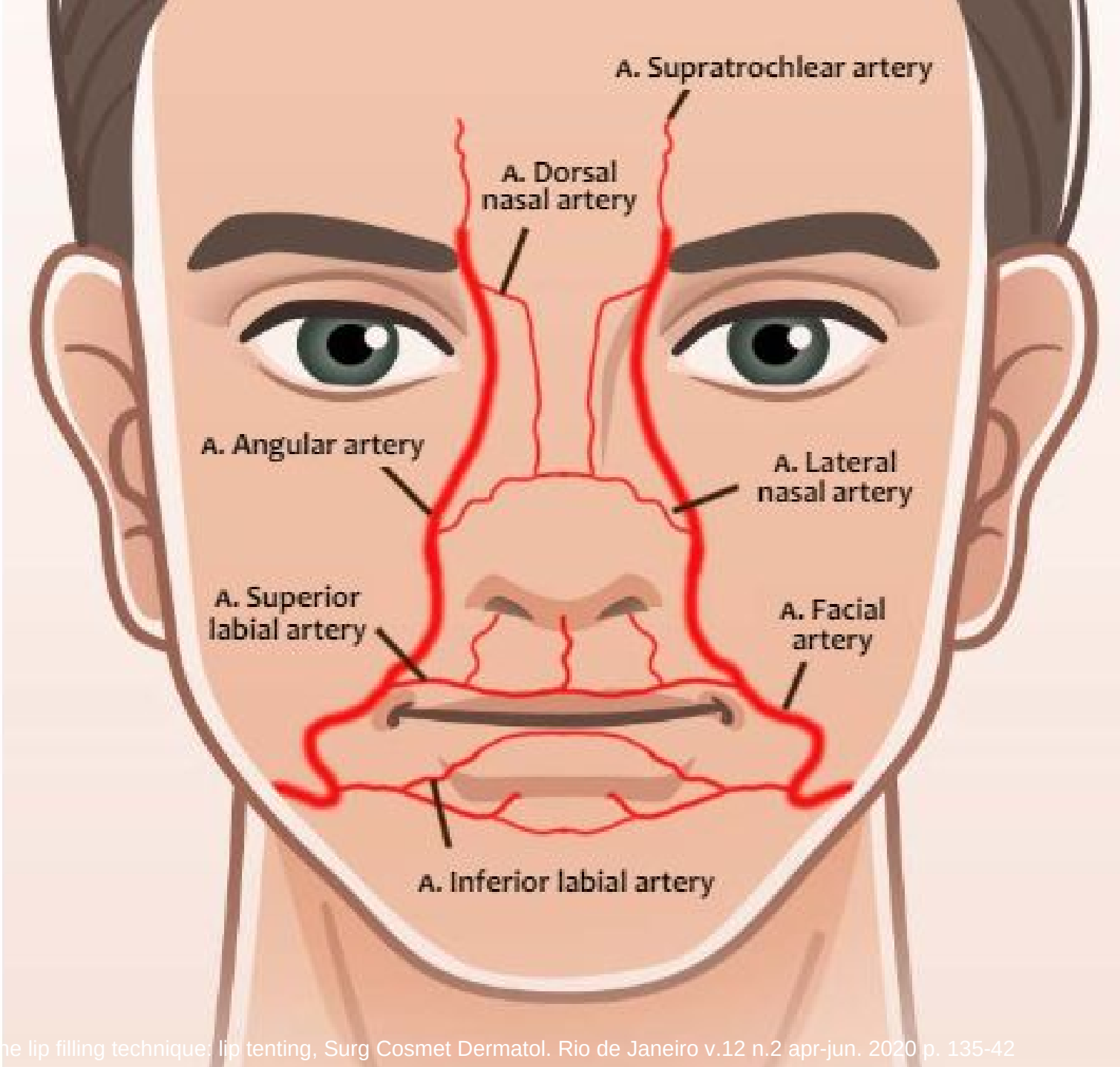
56

66

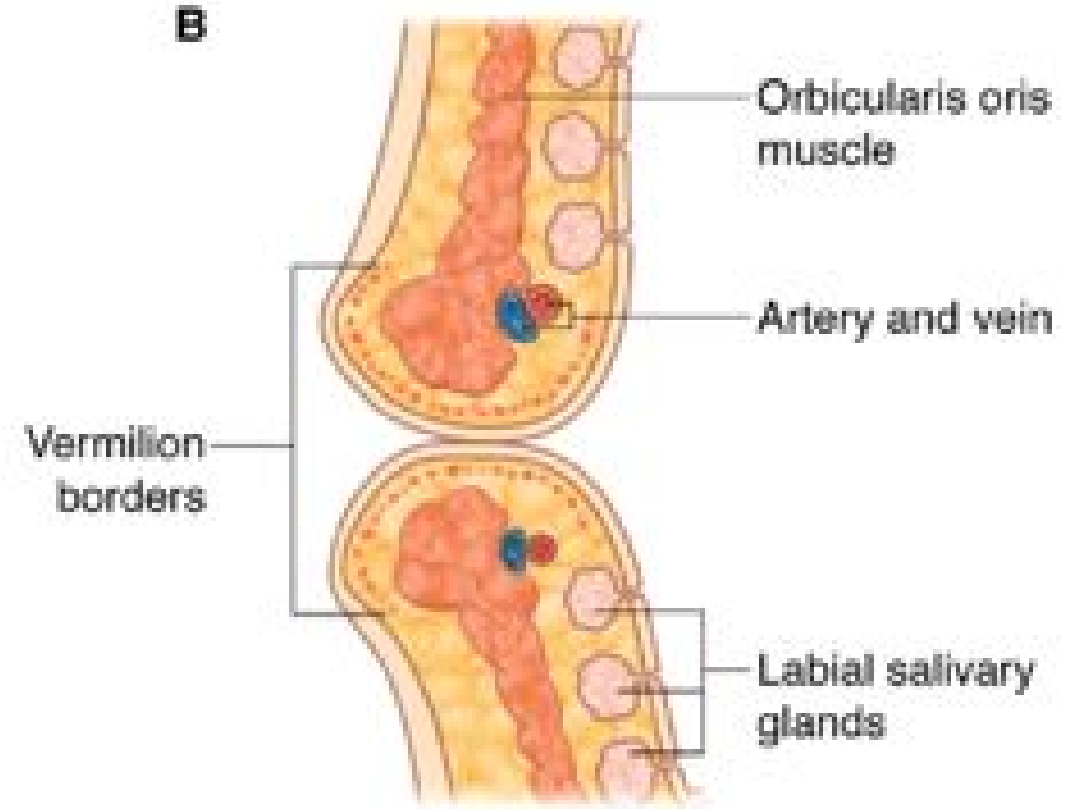
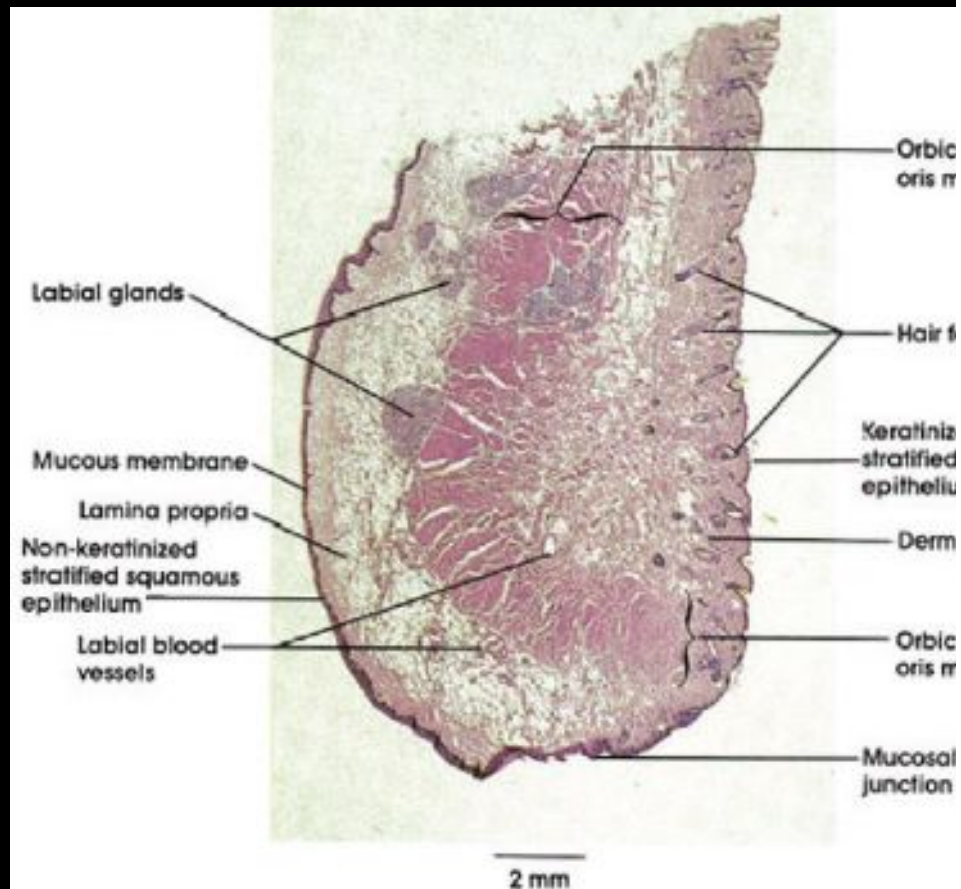
Muscles labiaux intrinsèques

- Chaque orbiculaire présente deux parties:
 1. Périphérique externe (2/3 de la hauteur de la lèvre) où s'insère les muscles extrinsèques
 2. Central interne (1/3 de la hauteur de la lèvre) : central, rétractile, ANNULAIRE, fibres circulaires constrictives = sphincter Oris
- Chaque orbiculaire est formé de 2 parties DROITE et GAUCHE





Histologie d'une lèvre en coupe

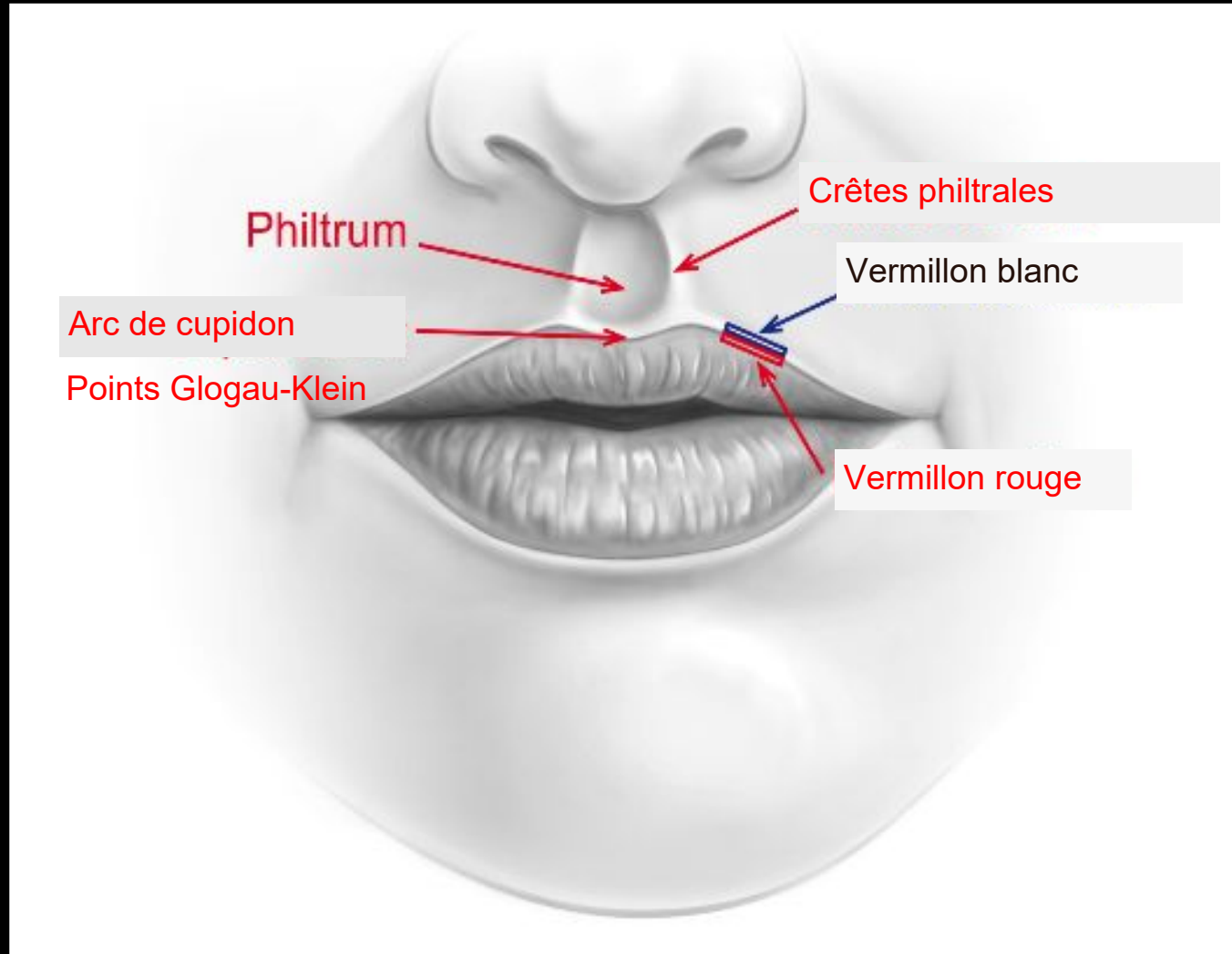


L'artère et la veine labiales supérieures descendent dans la lèvre supérieure^{1,7}

L'artère et la veine labiales inférieures, ainsi que le nerf mental, s'enfoncent également dans le derme de la lèvre inférieure^{1,7,8}

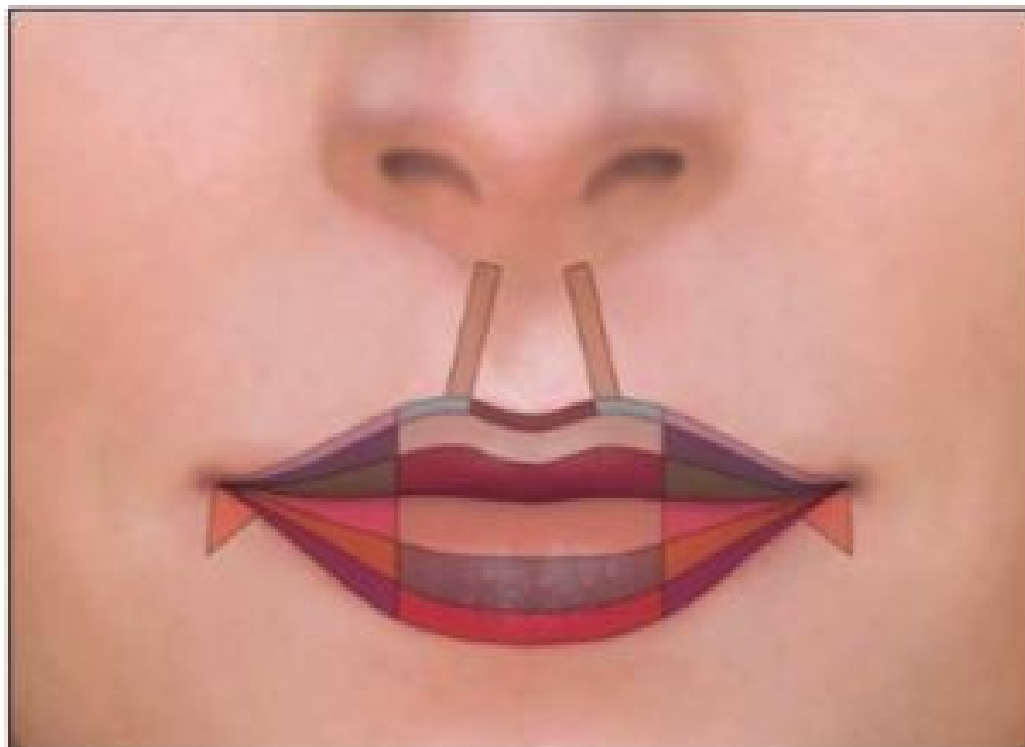
Anatomie des lèvres

- 1/ Lèvre rouge
- 2/ Contour
- 3/ Lèvre blanche



1. Adapté de: Jacono AA et coll. Arch Facial Plast Surg 2008;10(1):25-29.

1. Rohrich RJ, Pessa JE. Plast Reconström 2007;119(7):2219-2227.



- | Upper Lip | Lower Lip |
|---|--|
| ■ A. Philtral zone | ■ I. Vermilion lateral zone |
| ■ B. Vermilion lateral zone | ■ J. Vermilion medial zone |
| ■ C. Vermilion cupid's bow apex zone | ■ K. Subvermillion lateral zone |
| ■ D. Vermilion philtral/central zone | ■ L. Subvermillion medial zone |
| ■ E. Subvermillion lateral zone | ■ M. Peristomal lateral zone |
| ■ F. Subvermillion medial zone | ■ N. Peristomal medial zone |
| ■ G. Peristomal lateral zone | ■ O. Commisural zone |
| ■ H. Peristomal medial zone | |

Table. Classification of 15 Anatomical Lip Zones for Injection During Lip Augmentation^a

Major Lip Zone	Lip Zone for Injection	Presence in Upper Lip	Presence in Lower Lip
Vermilion	Vermilion lateral	X	X
	Vermilion Cupid's bow apex	X	
	Vermilion central philtrum	X	
	Vermilion medial		X
Subvermillion	Subvermillion lateral	X	X
	Subvermillion medial	X	X
Peristomal	Peristomal lateral	X	X
	Peristomal medial	X	X
Philtral column	Philtral column	X	
Oral commissure	Commissure		X

^aThis table identifies their location in the upper or lower lip.

buffered to pH 7 in gel form (250-µm gel bead size and 100 000 U/ml.) preloaded in a 1.0-mL or 0.4-mL syringe with a Luer-Lok. A 30-gauge, 1.27-cm needle was supplied in the package. The amount injected into the lips depended on the goals of the patient for shape and size, and the anatomical deficiencies present.

The patient's desire for lip shape and size was then reviewed, using a mirror and pointer, and a treatment plan including the subunits to be treated and the depth of injection

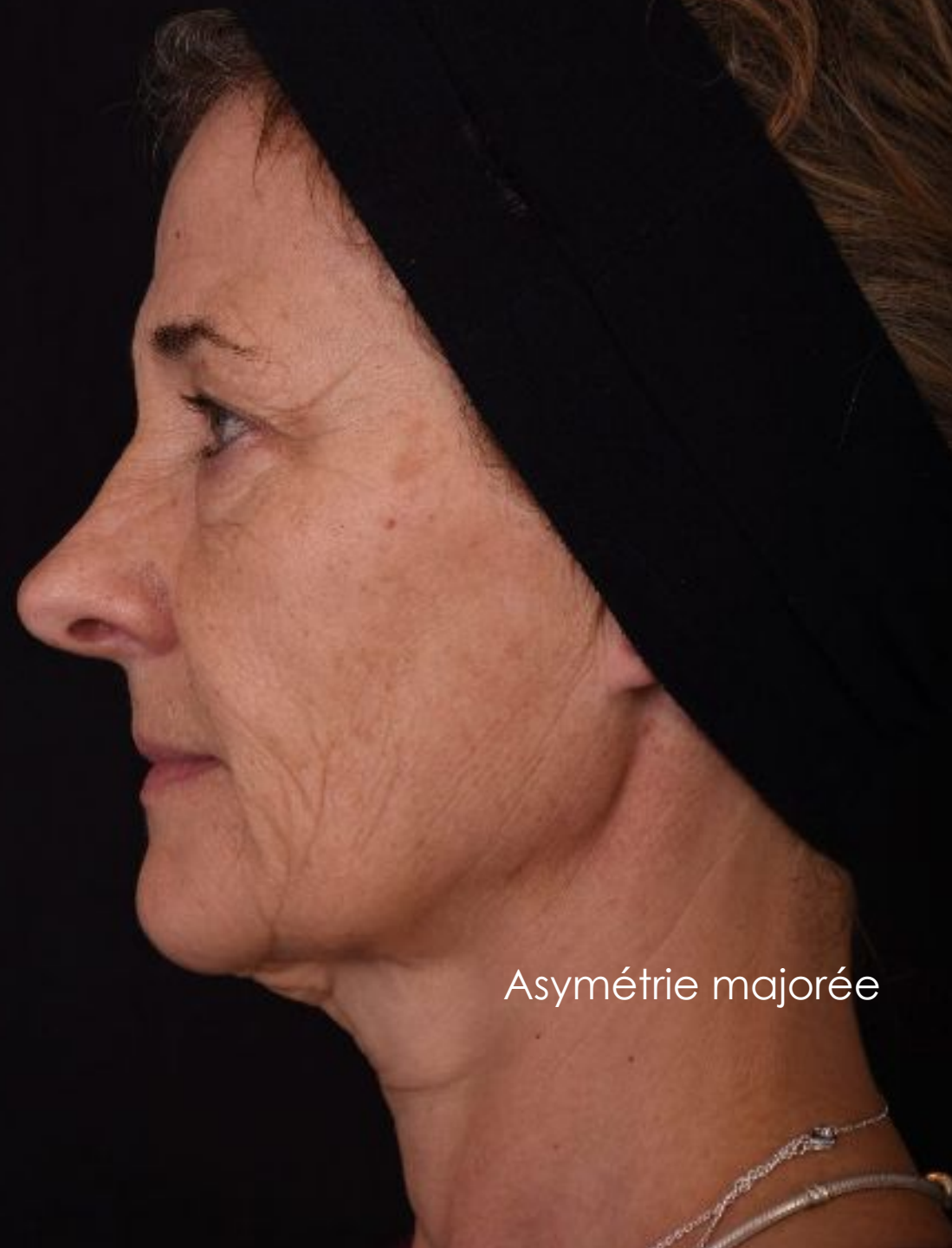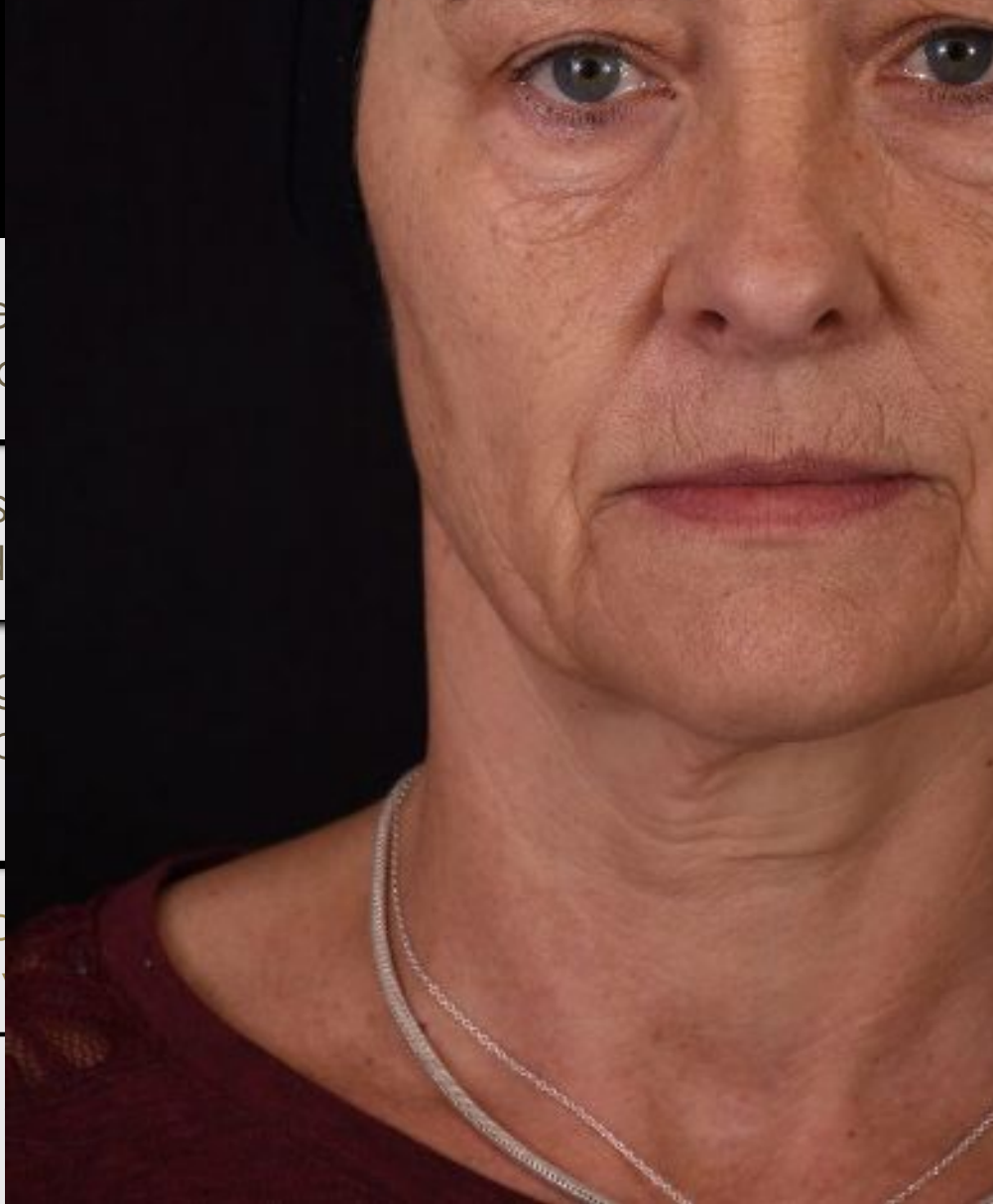Allongement
blanc

Aplatissement
du

Perte de
et app

Ric

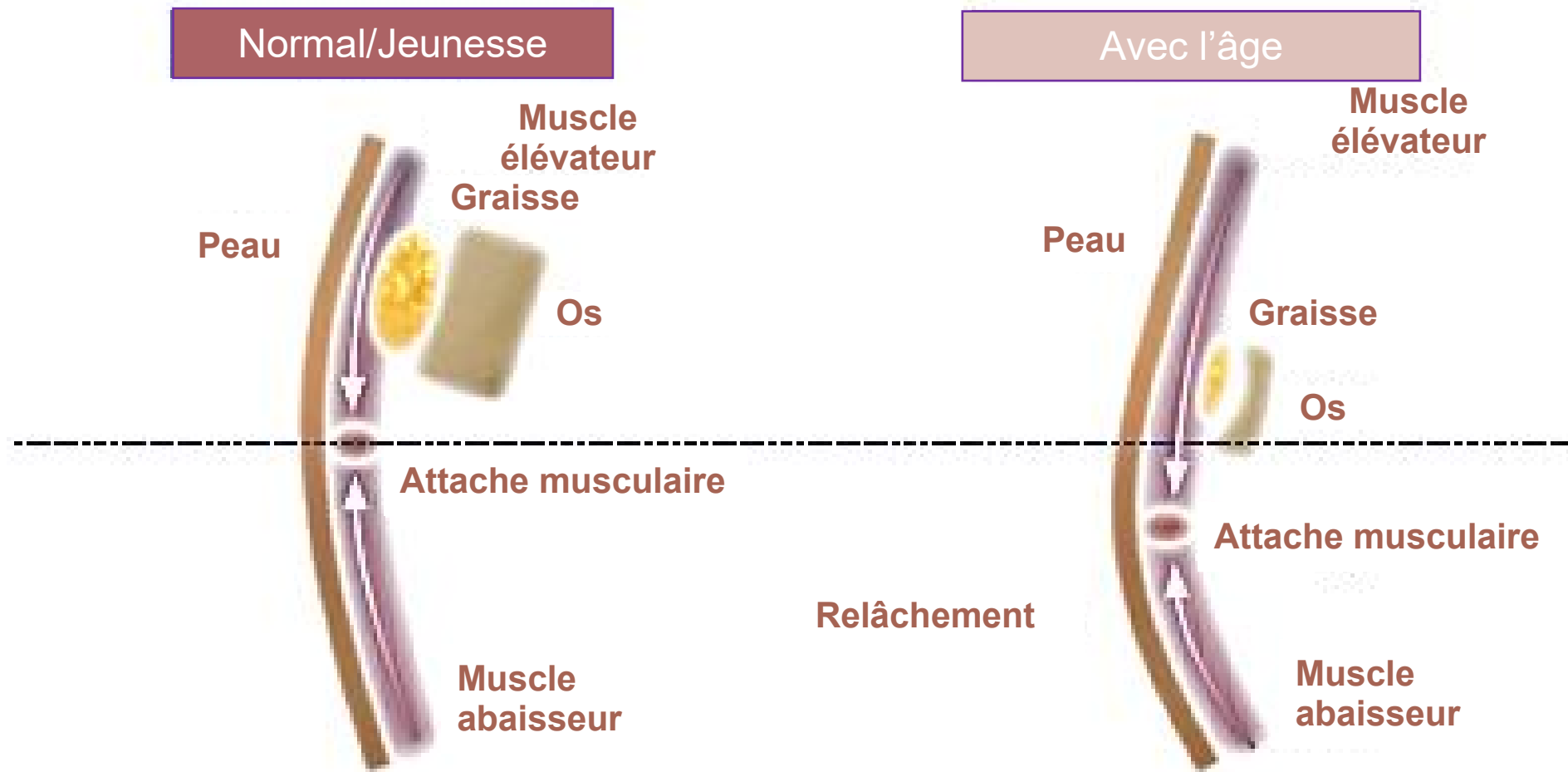
Flacid



Asymétrie majorée

1. Draelos ZD (Ed). Cosmetic Dermatology.
2. <http://www.dermalfiller>

Vieillesse musculaire



Images developed by Allergan and adapted from de Muro M, 2018.[®] For illustrative purposes only.

Support de formation à l'utilisation de dispositifs médicaux d'Allergan.
Réservé à la présentation aux professionnels de santé.



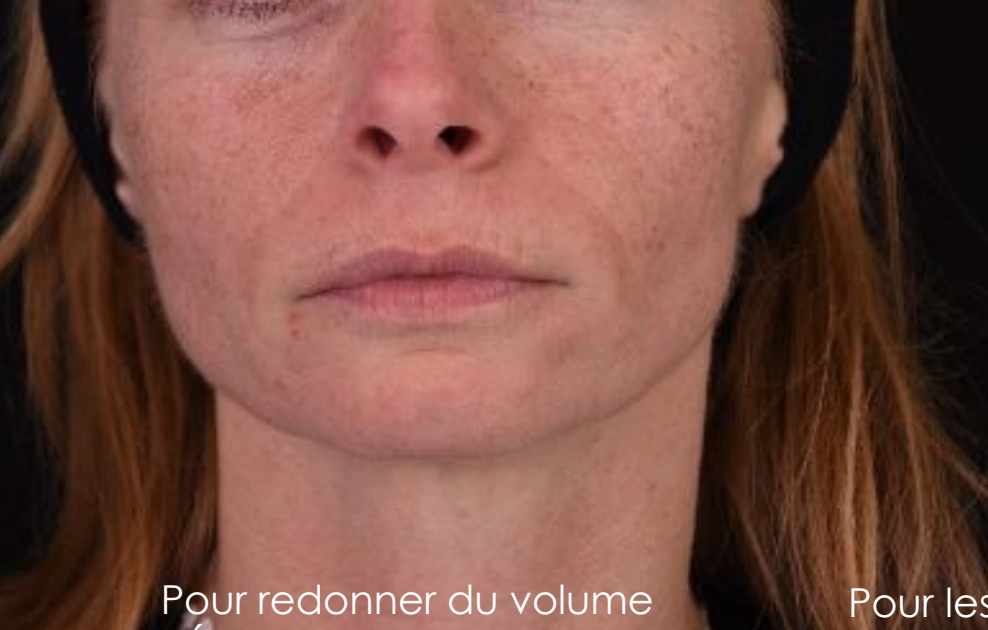Détail du portrait de la Joconde, peint par Léonard de Vinci. [Election - Leemage/AFP]

Quel choix d'acide hyaluronique?

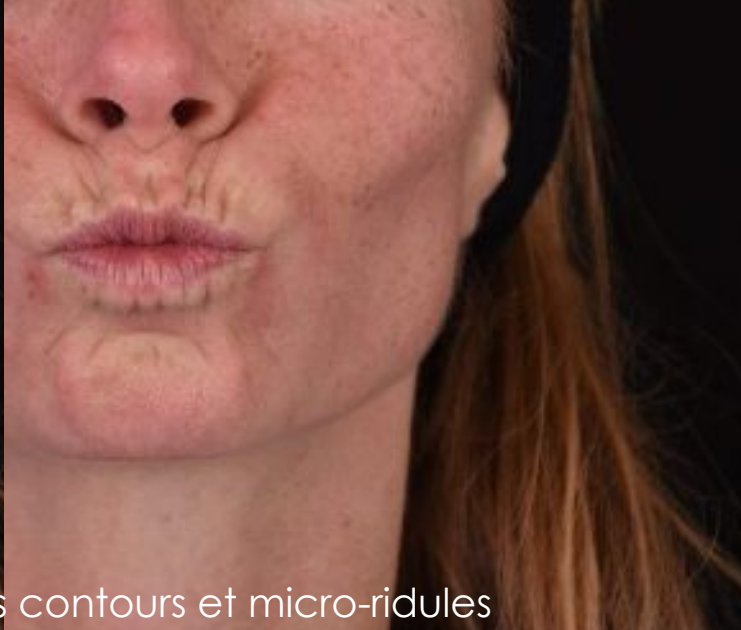Trop de cholestérol

○ Taper ici pour rechercher





Pour redonner du volume



Pour les contours et micro-ridules



=> maximiser la projection

LES PROPRIÉTÉS DE LA GAMME JUVÉDERM® AU SERVICE DE LA BEAUTÉ DES LÈVRES

UNE INTÉGRATION TISSULAIRE (PAR INJECTION LINÉAIRE)
VISIBLE DÈS 1 MOIS*

	JUVÉDERM® VOLBELLA® WITH LIDOCAINE	JUVÉDERM® VOLIFT® WITH LIDOCAINE	JUVÉDERM® ULTRA 3
OPTIMISATION TISSULAIRE À 1 SEMAINE			
OPTIMISATION TISSULAIRE À 4 SEMAINES			
OPTIMISATION TISSULAIRE À 30 SEMAINES			
	Produit de comblement injecté Dermis	Produit de comblement injecté Dermis	Produit de comblement injecté Dermis
	Intégration du produit de comblement dans la derme	Intégration du produit de comblement dans la derme	Intégration du produit de comblement dans la derme

Pour préserver l'expressivité, les produits injectés doivent s'adapter à la **dynamique faciale**. Les propriétés rhéologiques des produits de la gamme JUVÉDERM® permettent de répondre aux besoins de vos patientes.

- Au repos, la propriété élastique de l'acide hyaluronique domine, pour **surfer et glisser** les lèvres en toute subtilité.
- En mouvement, la viscosité domine, permettant au produit de **s'adapter à la dynamique des lèvres**™.

CARACTÉRISTIQUES RHÉOLOGIQUES

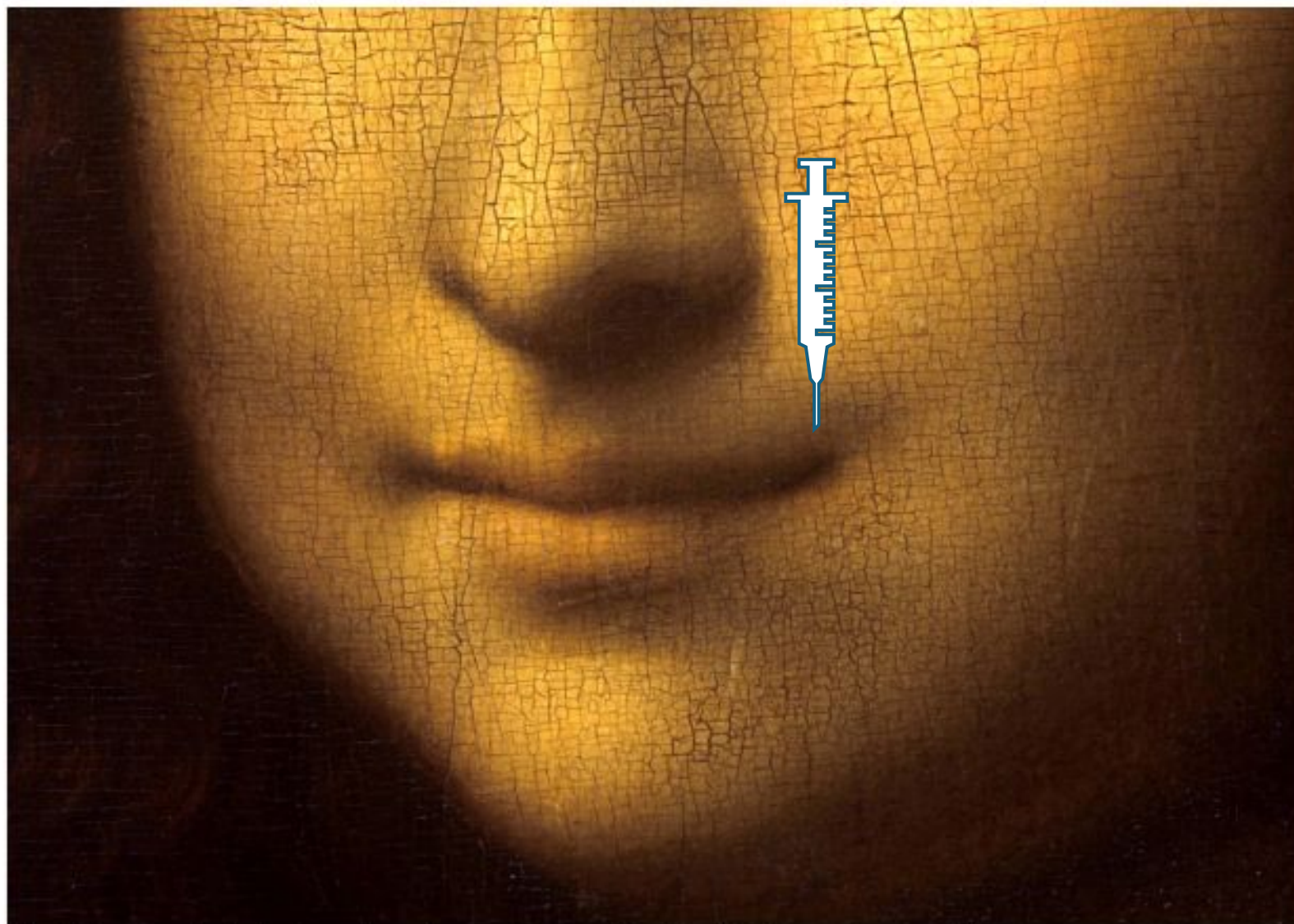
	Élasticité (Pa)	Cohésivité (gnt)
JUVÉDERM® VOLBELLA® WITH LIDOCAINE pour surfer et glisser les lèvres en toute subtilité.	274	18
Une formule élastique et peu cohésive.		
JUVÉDERM® VOLIFT® WITH LIDOCAINE pour repulper et redéfinir les courbes naturelles des lèvres.	317	24
Une formule très élastique et peu cohésive.		
Juvéderm® ULTRA 3 pour accentuer le volume et structurer la forme pour des lèvres charnues et sensuelles.	244*	108*
Une formule peu élastique et très cohésive.		

* Données issues d'un modèle animal. Résultats observés chez l'animal non extrapolés chez l'homme.

* Données d'intégration évaluées pour JUVÉDERM® ULTRA PLUS AC. JUVÉDERM® ULTRA 3 est homologué à JUVÉDERM® ULTRA PLUS AC™.

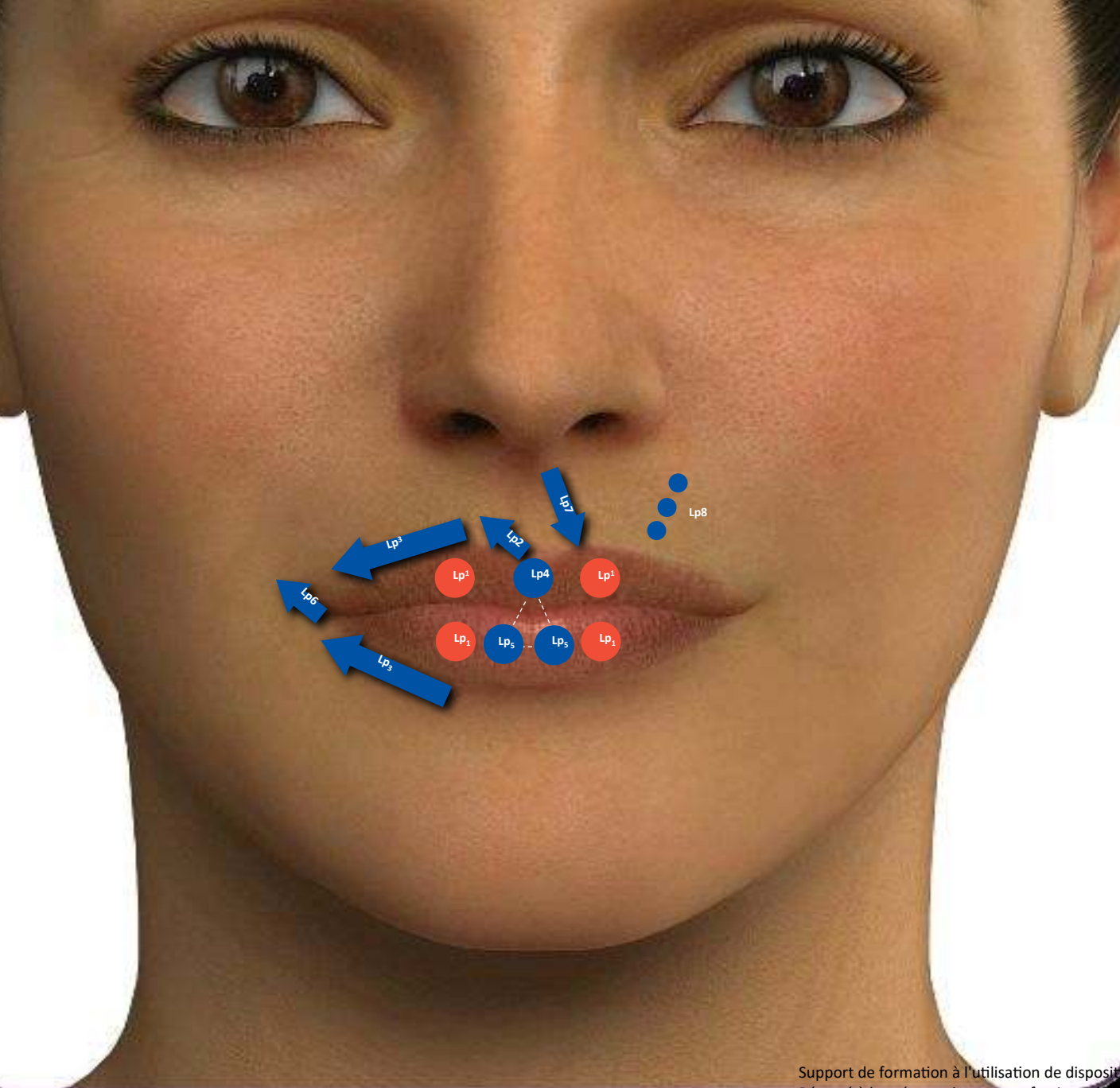
* Données évaluées pour JUVÉDERM® ULTRA PLUS AC. JUVÉDERM® ULTRA 3 est homologué à JUVÉDERM® ULTRA PLUS AC™.

Quelles techniques d'injection pour les lèvres?



Détail du portrait de la Joconde, peint par Léonard de Vinci. [Electa - Leemage/AFP]

approche MD codes



Code	Zone d'injection
Lp1	Corps de Vermilion
Lp2	Arc de Cupidon
Lp3	Bordure de lèvre
Lp4	Tubercule médial
Lp5	Tubercules laraux
Lp6	Commissure orale
Lp7	Colonne Philtrale
Lp8	Rides périorales

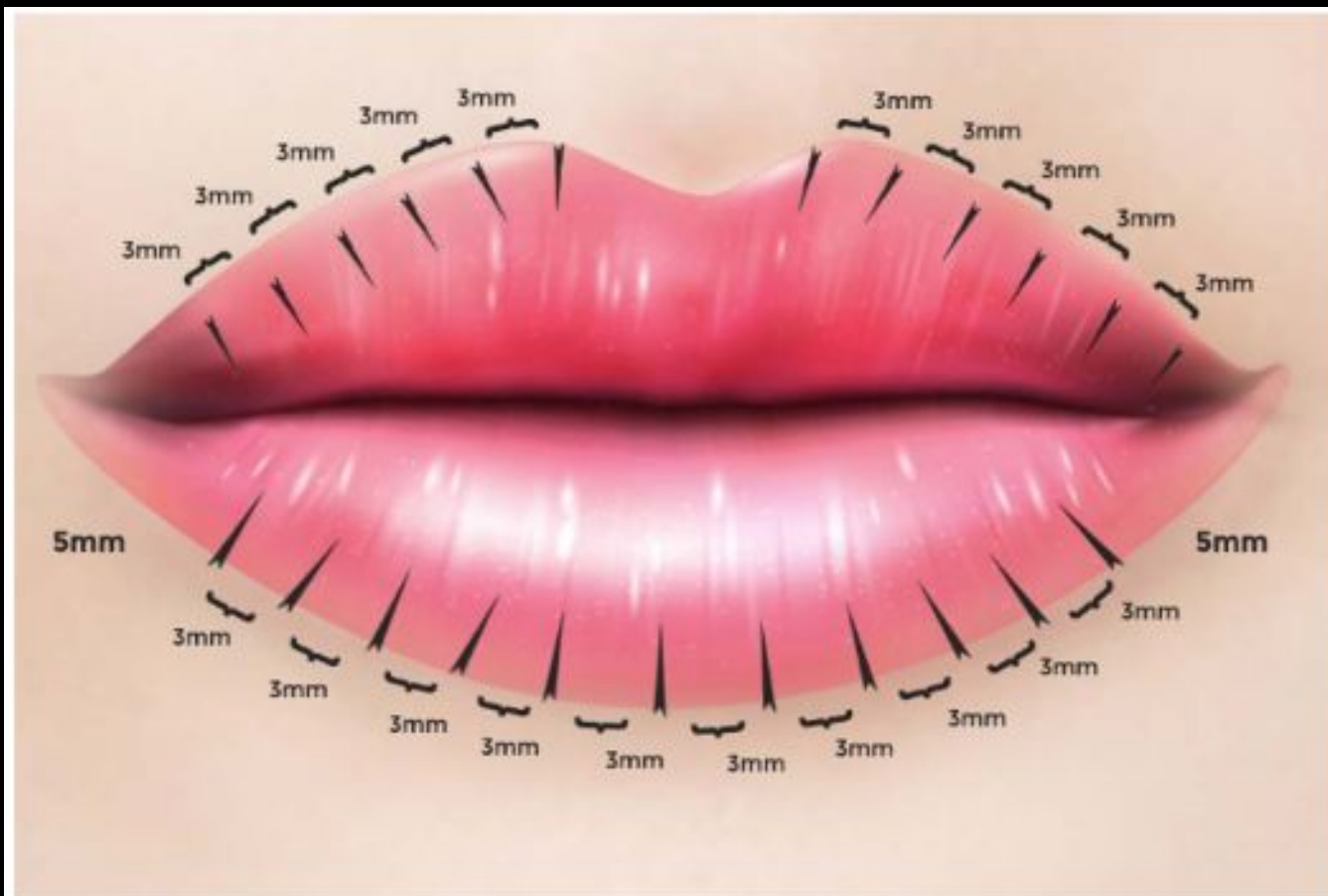


FIGURE 1: Injections along the upper and lower lip, every 2-3 mm, from the oral commissure in the medial direction

Lip tenting technique

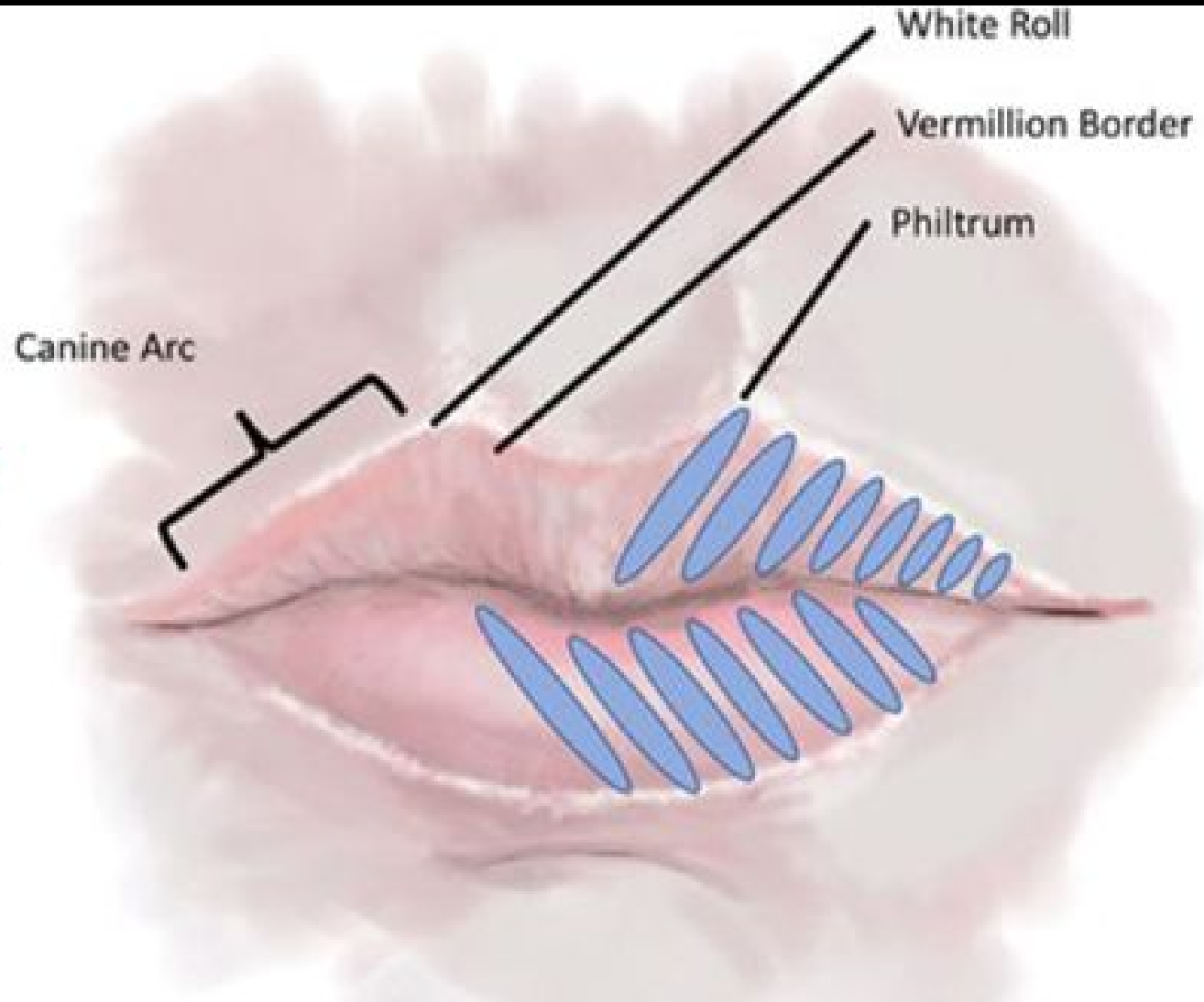


FIGURE 4. Retrograde linear threading technique.



FIGURE 6. Fanning technique.

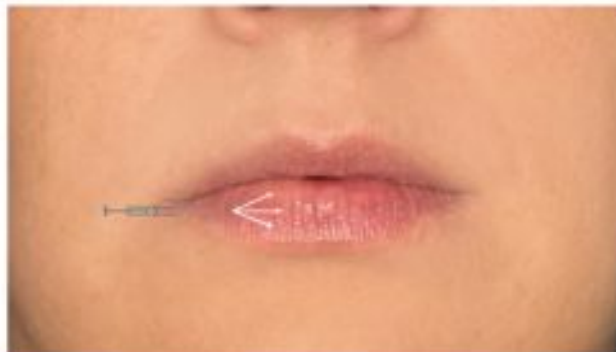

FIGURE 8. Tenting technique.

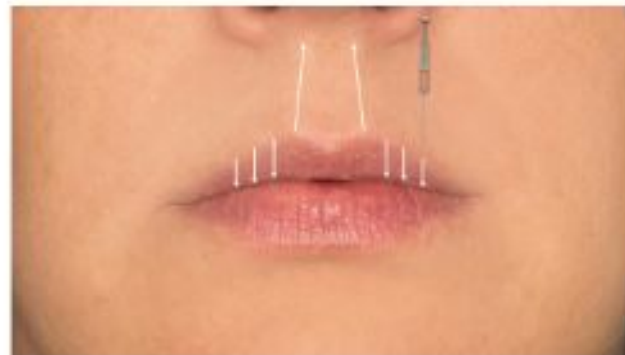

FIGURE 5. Anterograde linear threading technique.



FIGURE 7. Serial puncture technique.

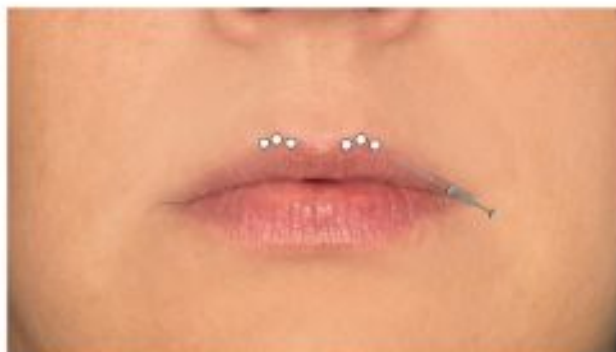
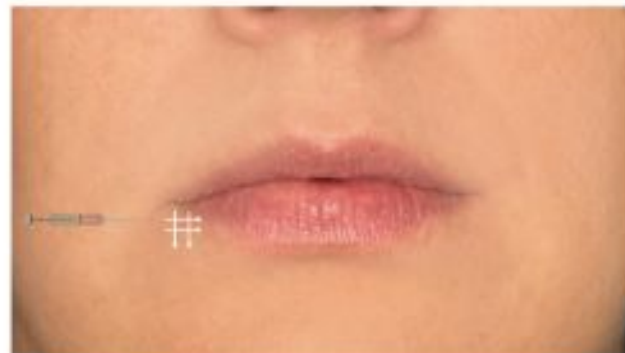
FIGURE 9. Cross-hatching technique.



What else ?






Détail du portrait de la Joconde, peint par Léonard de Vinci. [Electa - Leemage/AFP]

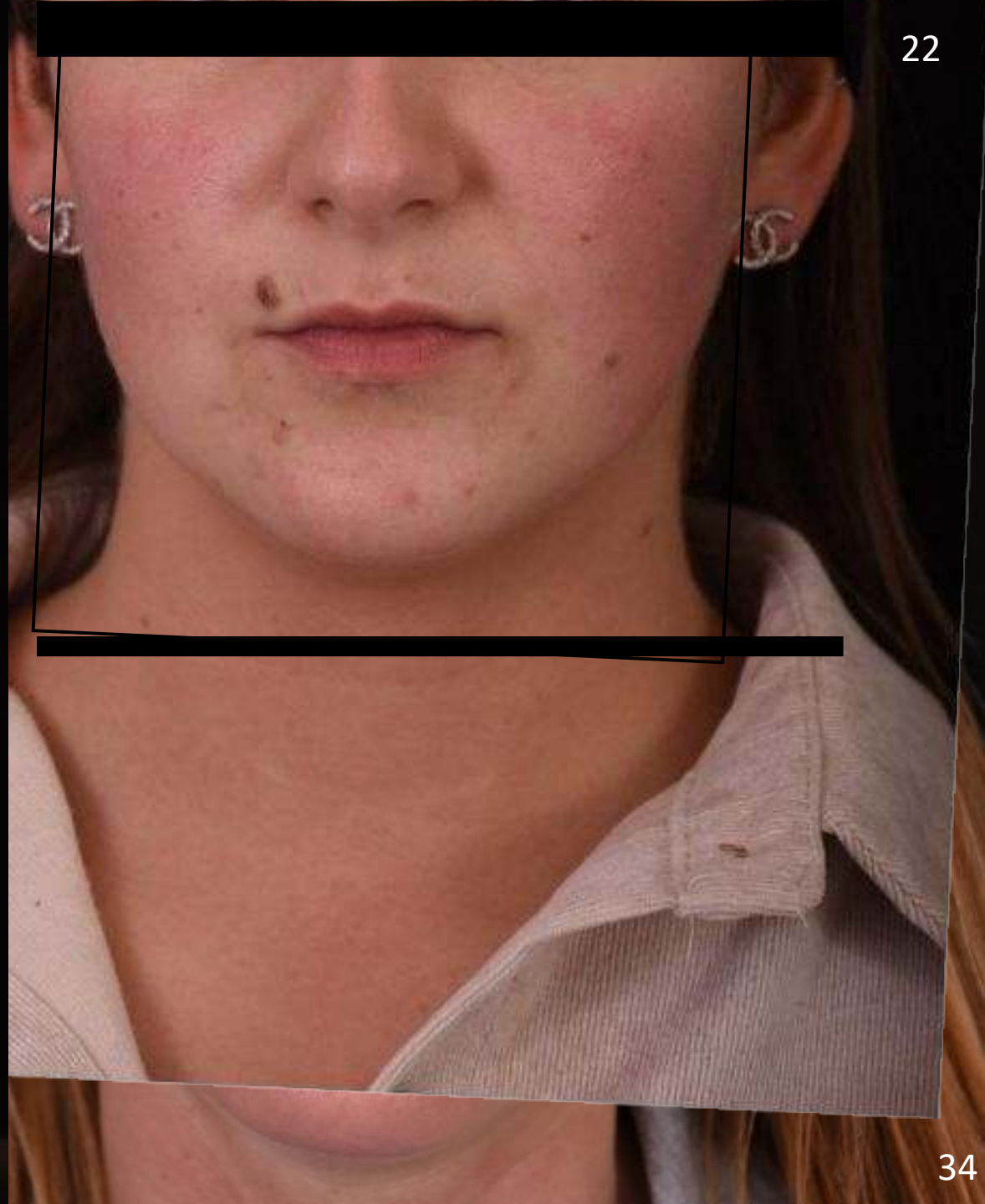
OBSERVONS

Trop de cholestérol

21



22



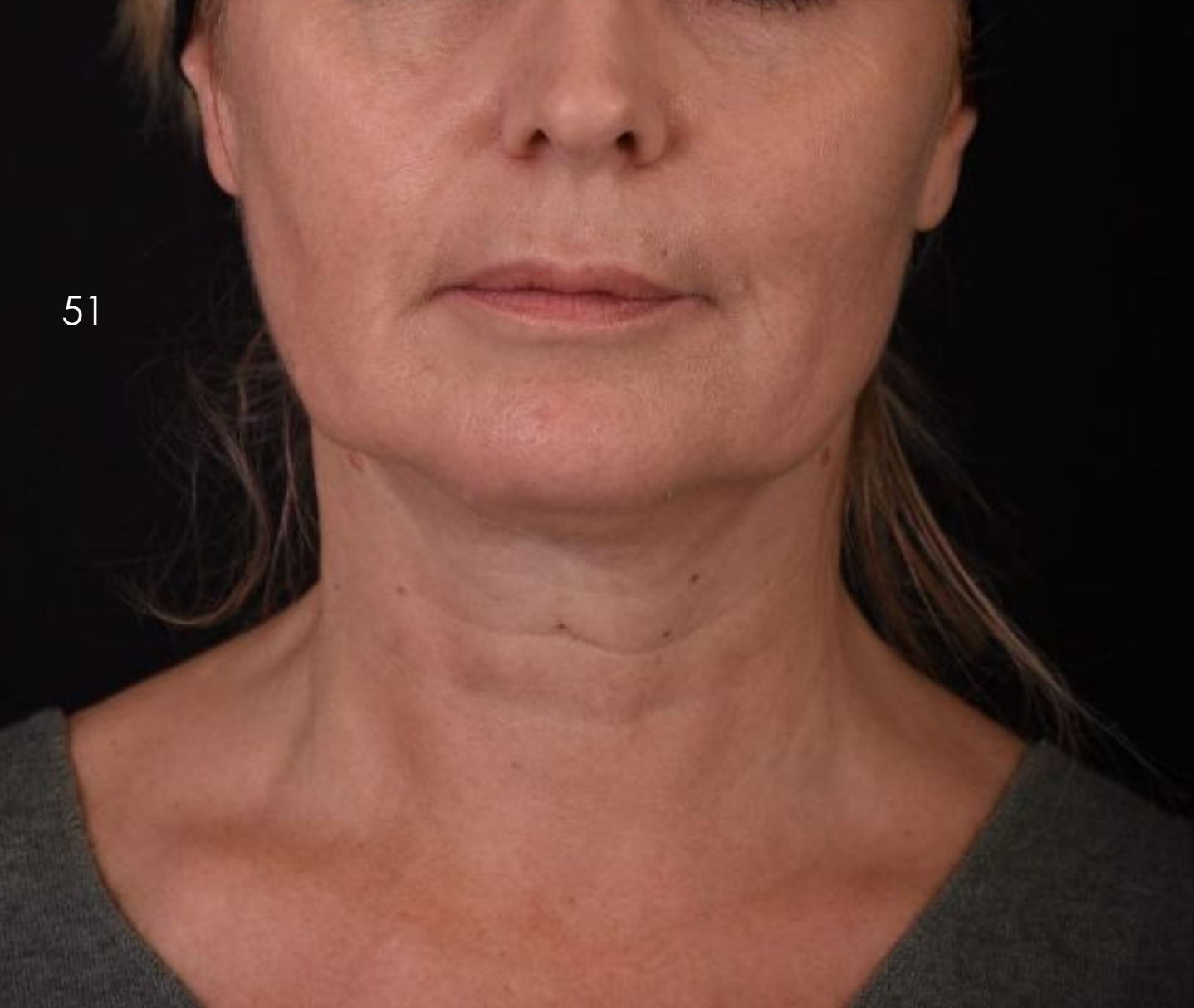
23



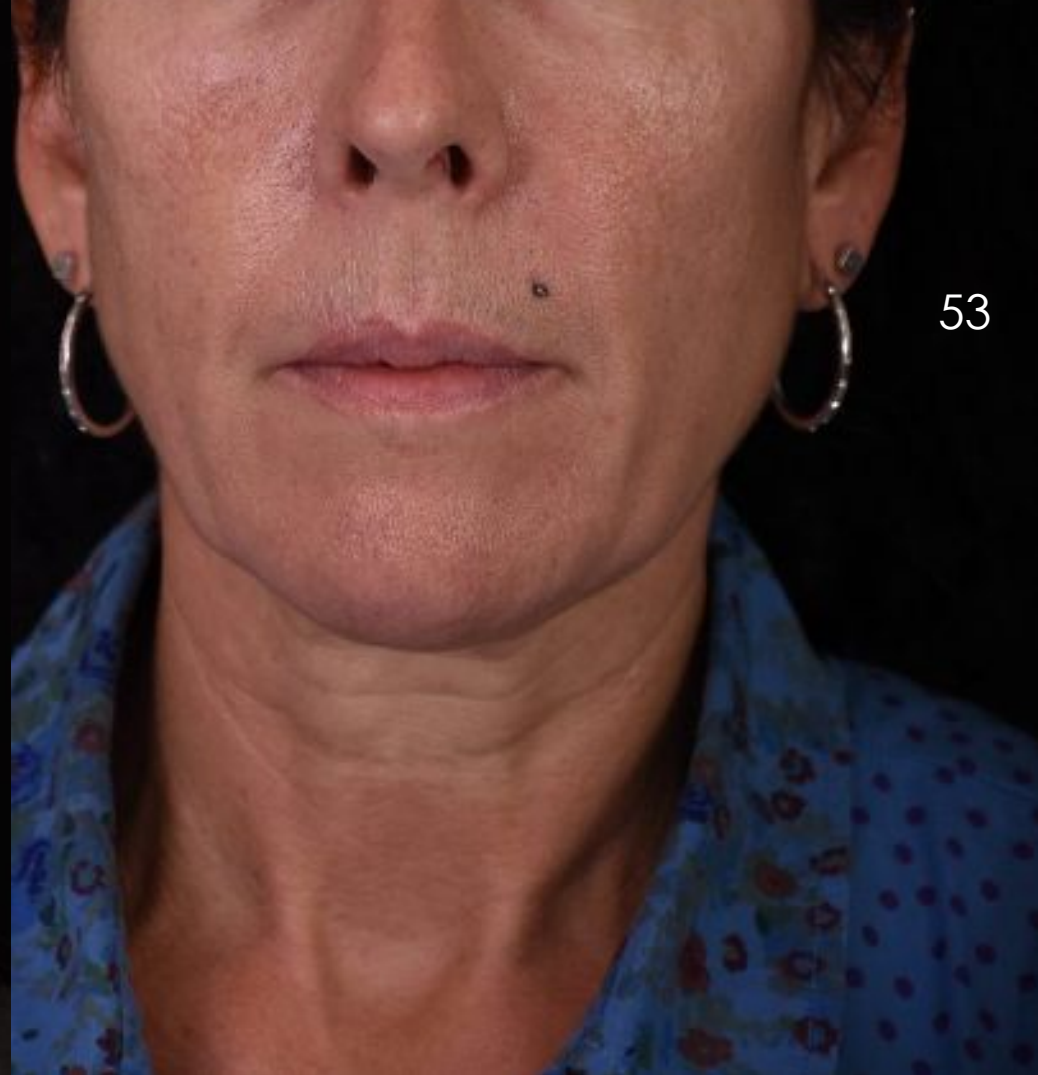34

L'émotion: la ligne inter-labiale

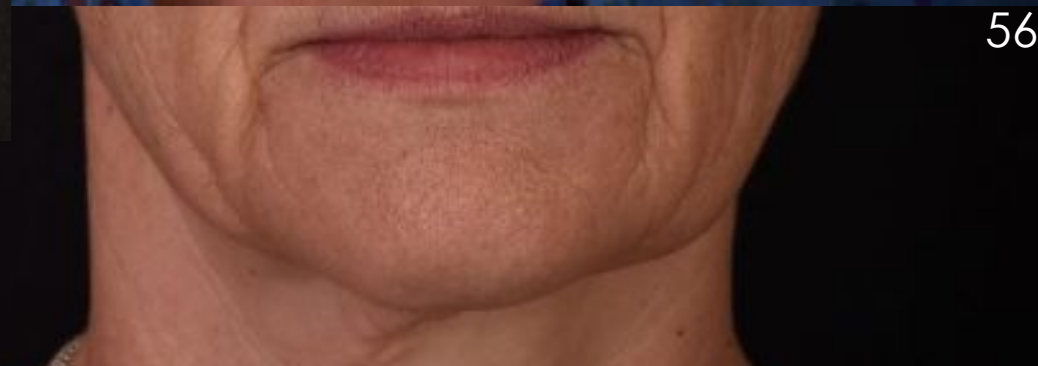
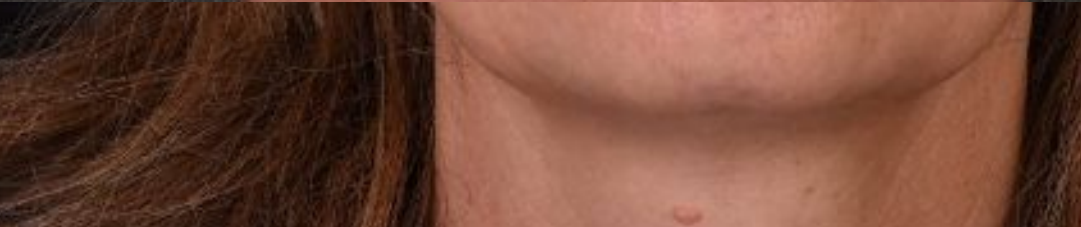


51

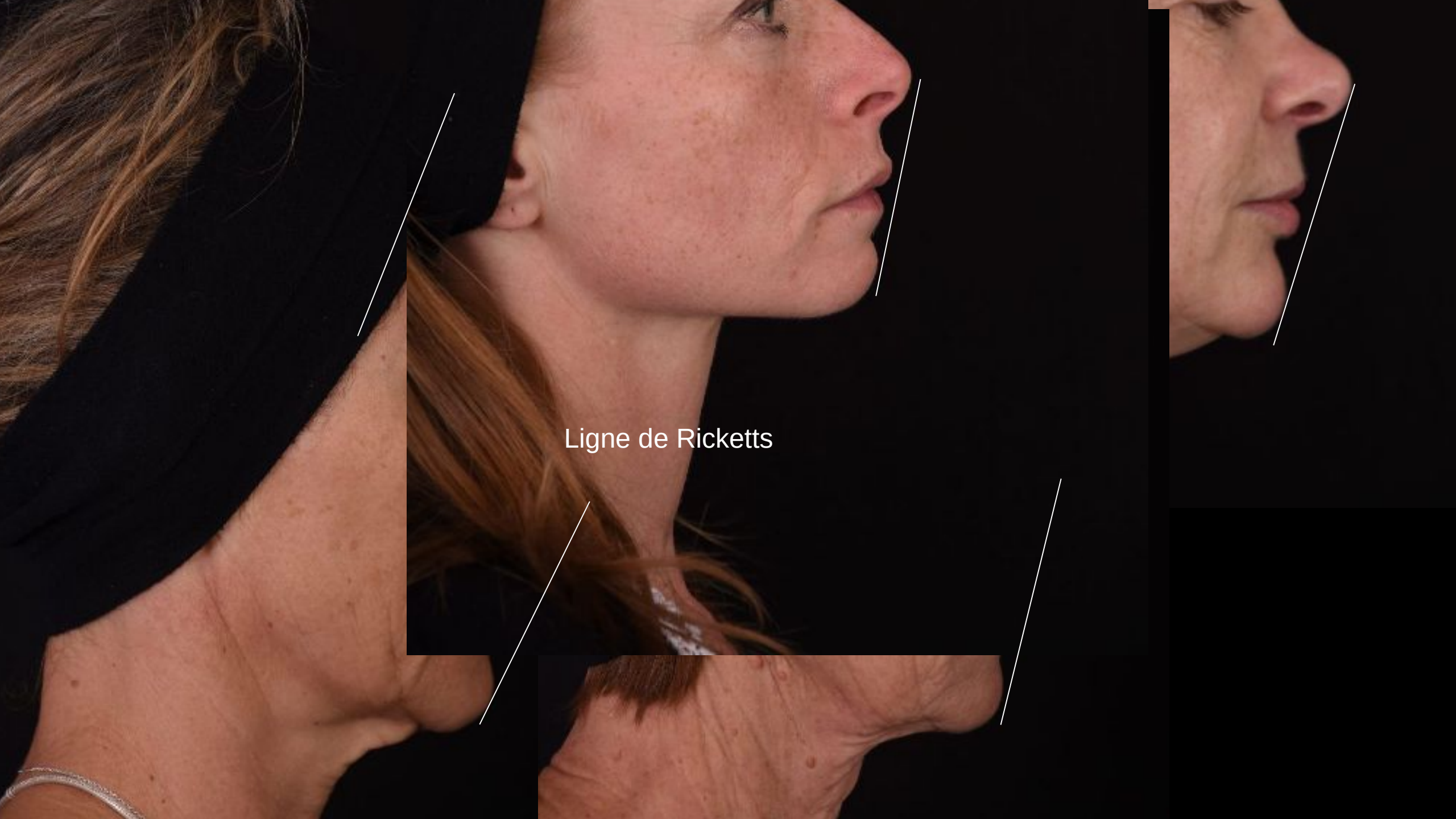

53



56

Face sufficiente?

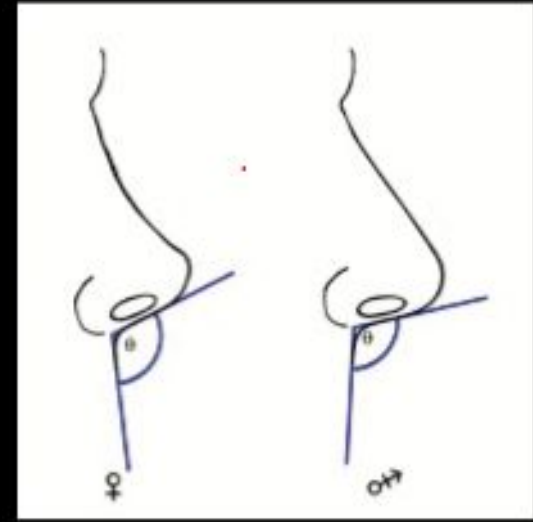
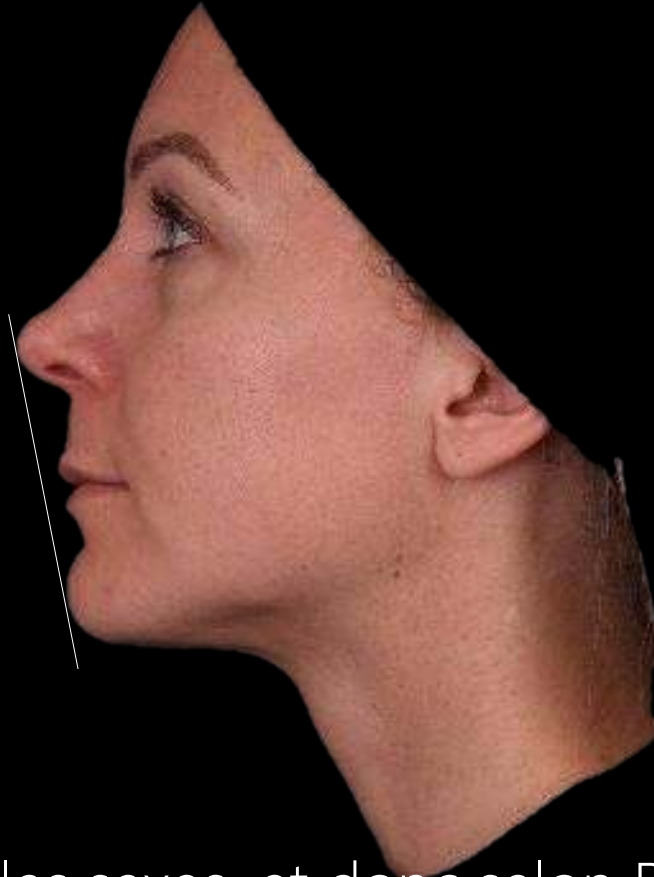

Ligne de Ricketts

Ligne de Ricketts

Pointe du nez

Pogonion



Il existe des variations significatives entre les sexes, et donc selon Ricketts, la normalité sera des lèvres en arrière de cette ligne, quelle que soit la distance .

Les 3 types de profil sous nasal :

Le profil normal correspond à une position idéale des lèvres (4 et 2 mm, voir b)).

Le profil concave correspond à une position rétrusive des lèvres par rapport à la ligne E.

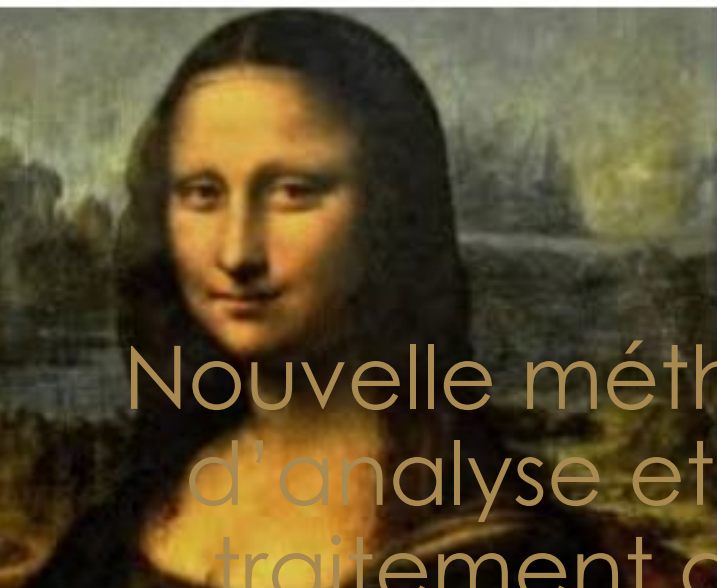Ce recul vieillit le sourire, le nez semble plus long, les joues sont en retrait et la bouche est récessive X3



d...
ve...




Enfin une explication sérieux...
levif.be



atique sourire de La Joconde décrypt.

Nouvelle méthode
d'analyse et de
traitement des
lèvres fines



Proface - Métaface - Profil

Tubercule médian

Support/ structure de la lèvre supérieure

Lèvre blanche

Force concentrique

Commissures

Force latérale

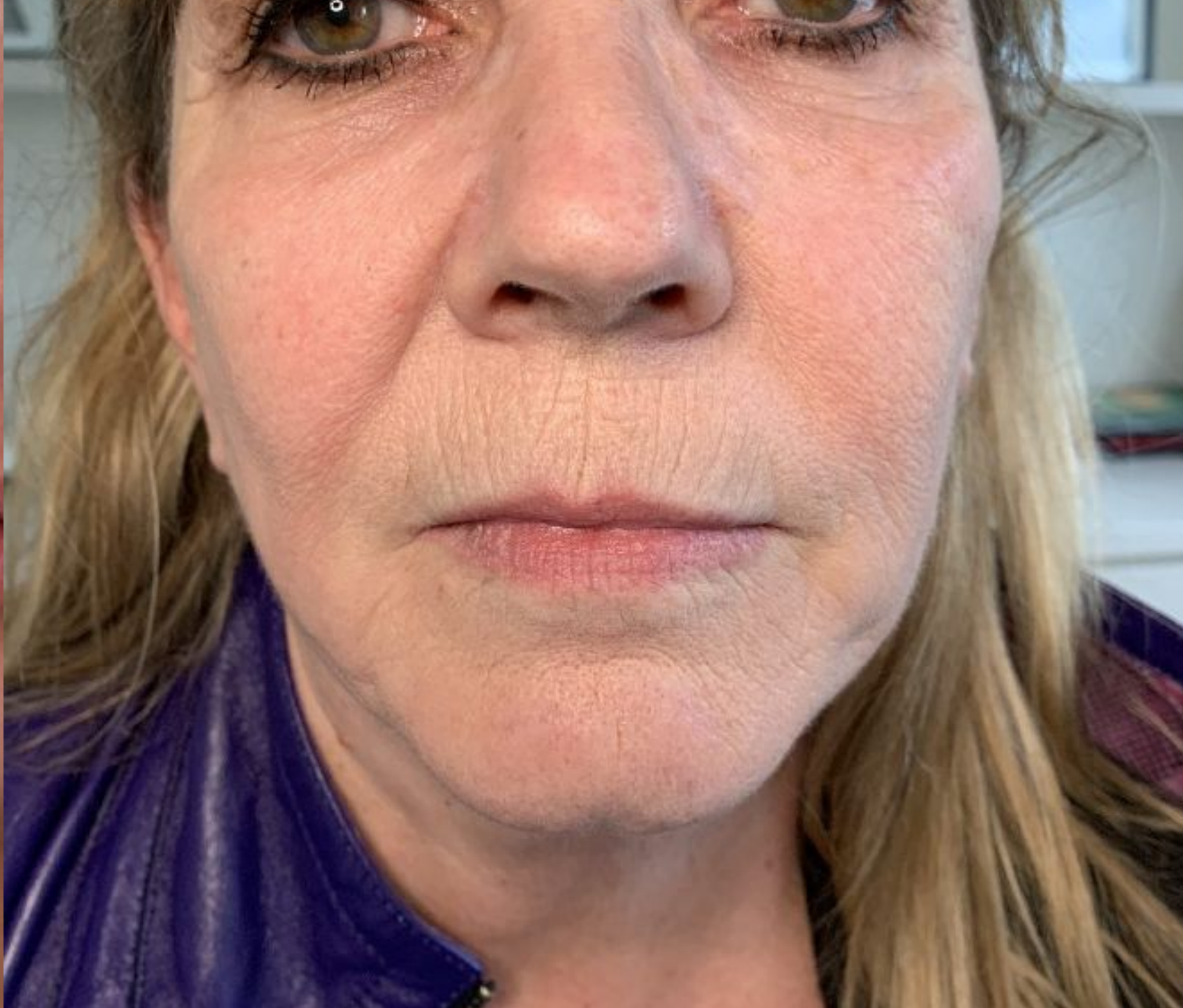
21

22

Proface

Focus sur la
morphologie
centrale

Hauteur de la lèvre rouge
Hauteur du filtrum
Définition de l'arc de cupidon
Rides lèvre blanche
Contours
Menton : hyper/ Hypotonie





Méso et méta face : retentissement musculaire extrinsèque

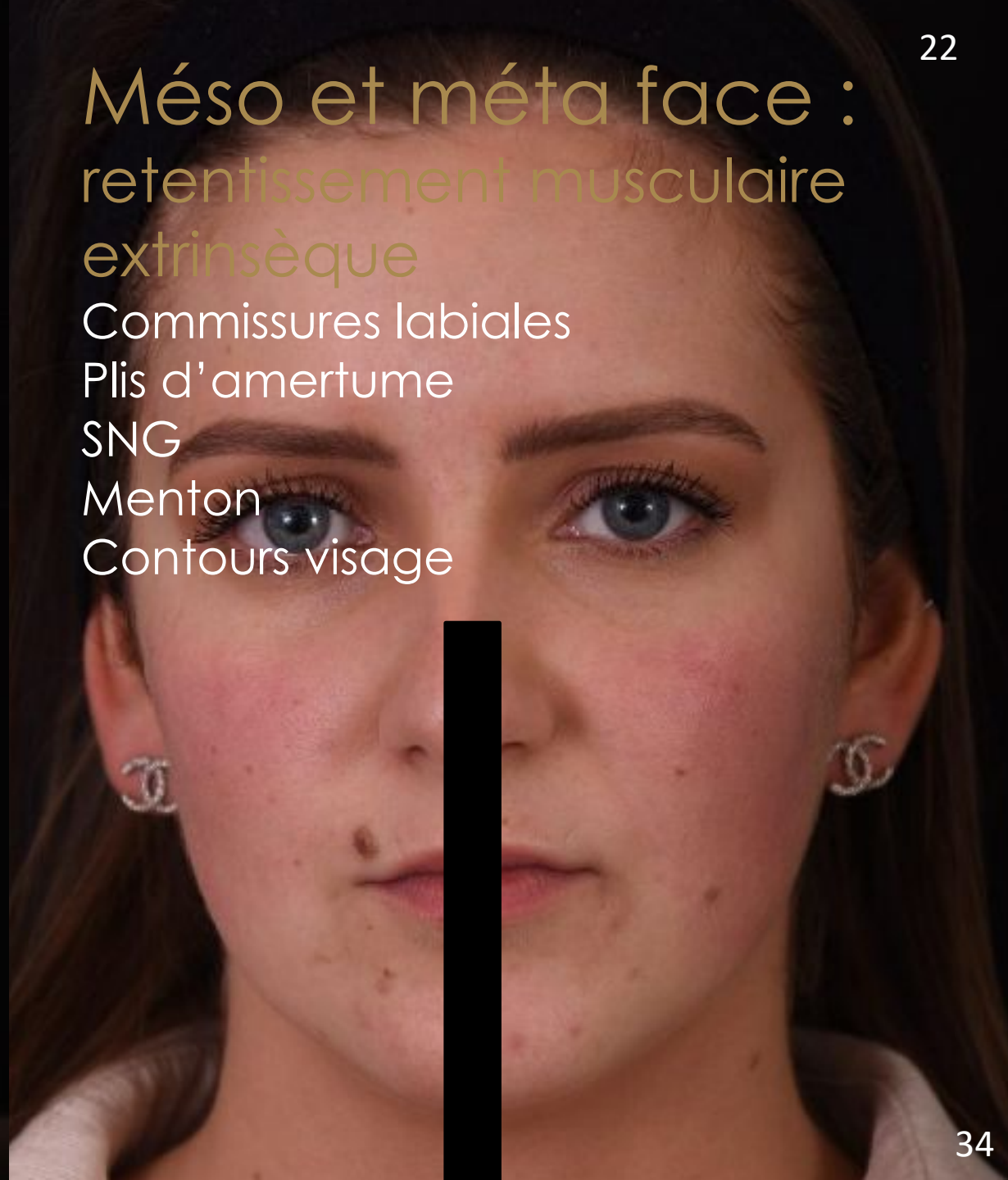Commissures labiales

Plis d'amertume

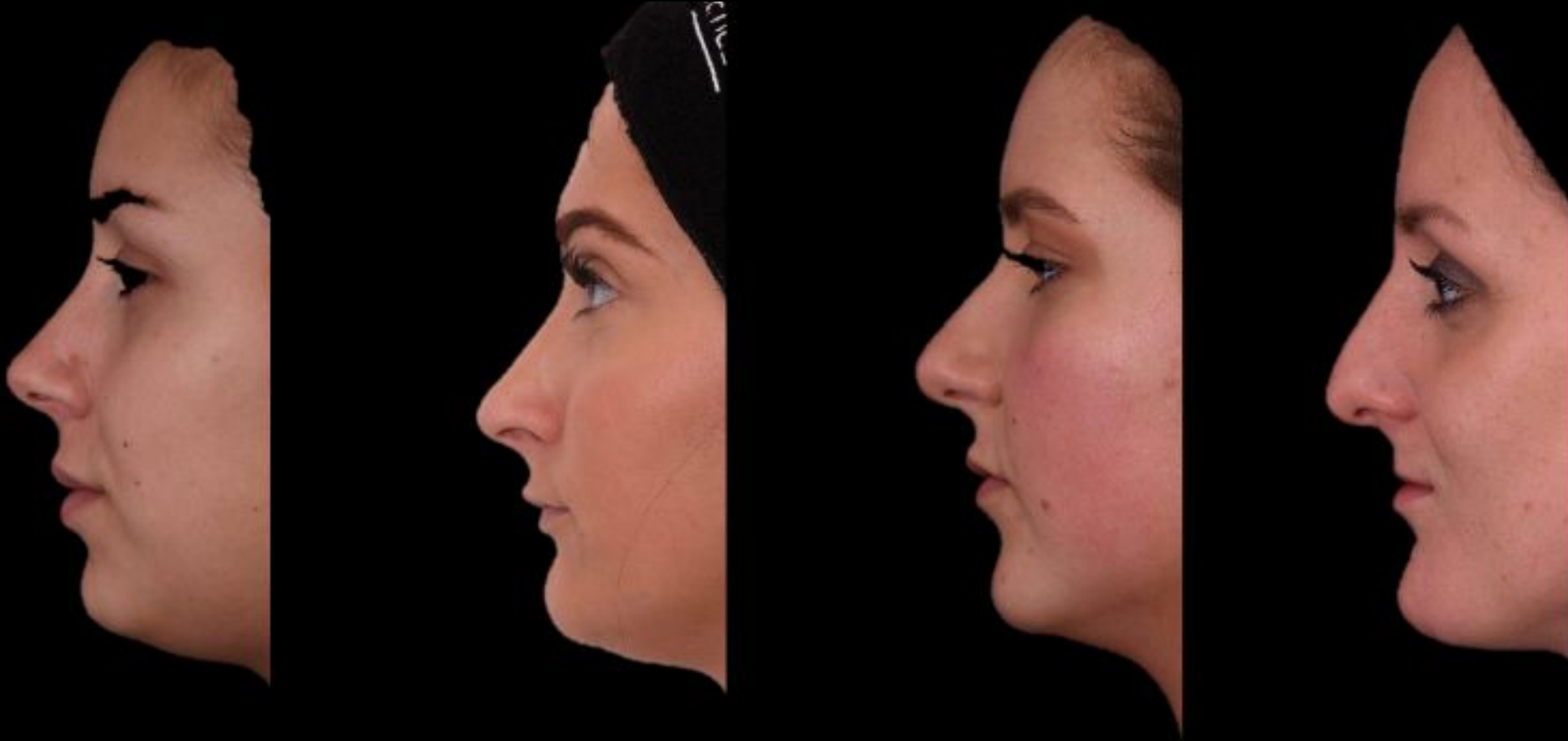SNG

Menton

Contours visage



Le Profil : la clé de l'analyse avant injection

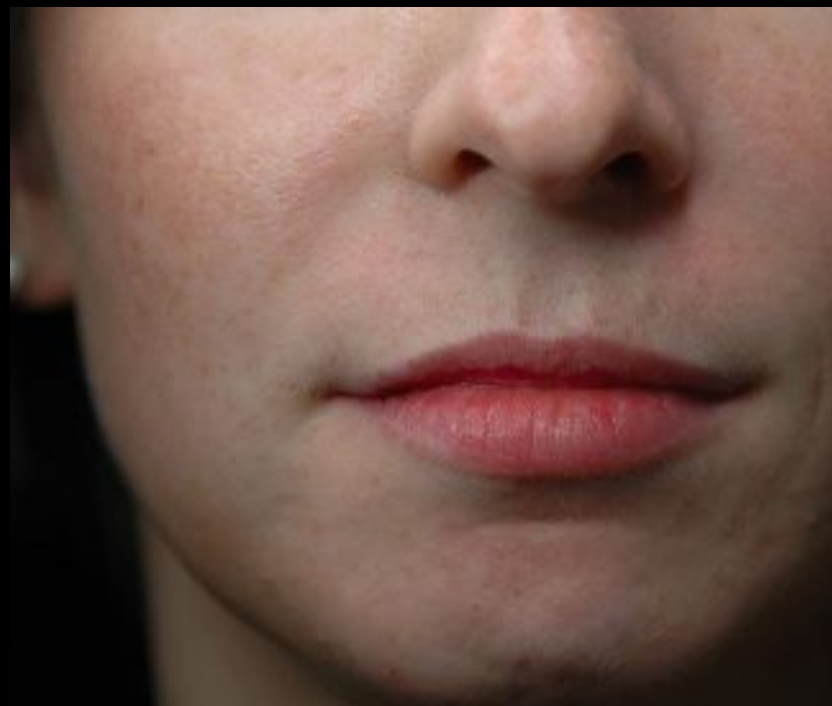

A close-up photograph of a highly textured, cracked surface in shades of gold and brown. The cracks are irregular and form a dense network across the entire frame. In the center, there is a faint, dark, curved shape that resembles a closed smile or a crescent moon. The lighting is warm and directional, coming from the upper left, which creates a gradient of brightness and deepens the shadows in the cracks.

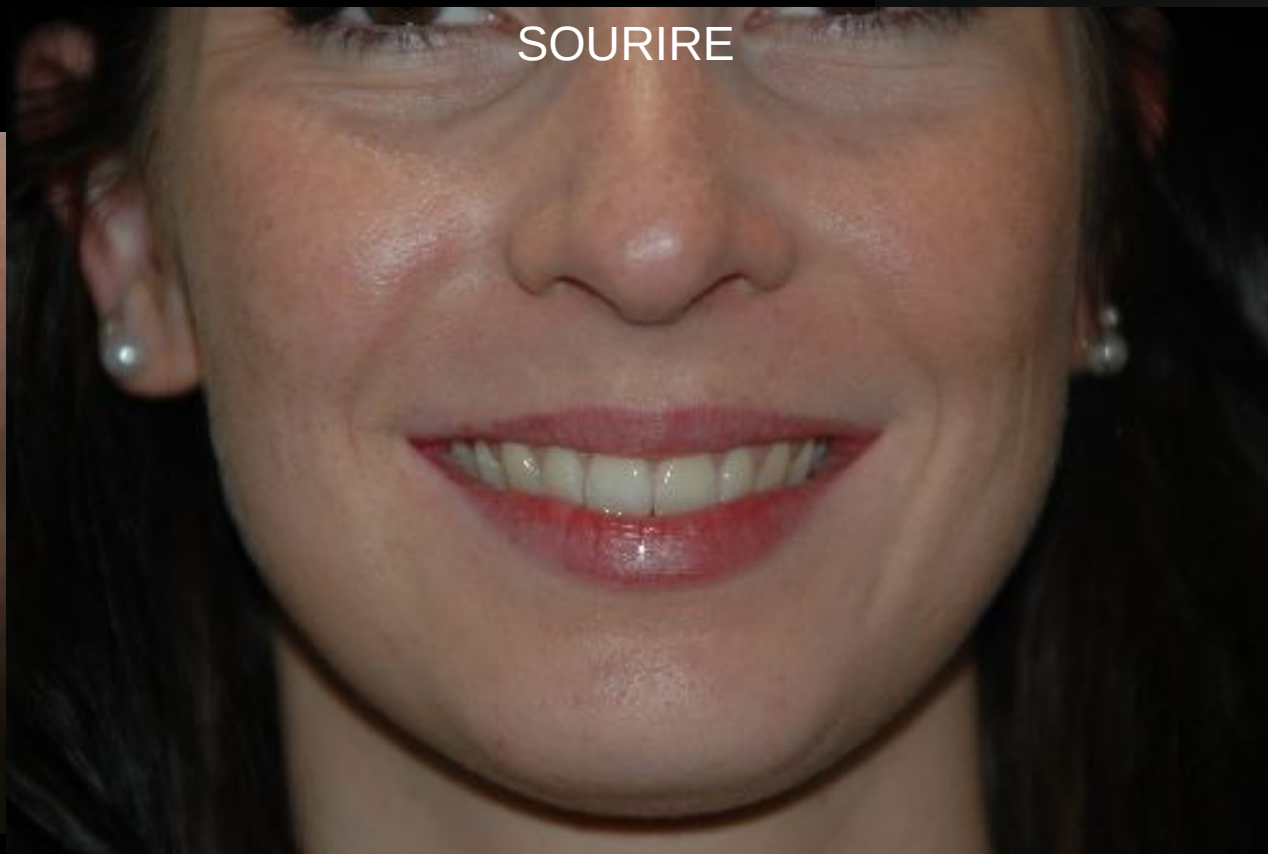Analyse sur 3 photos



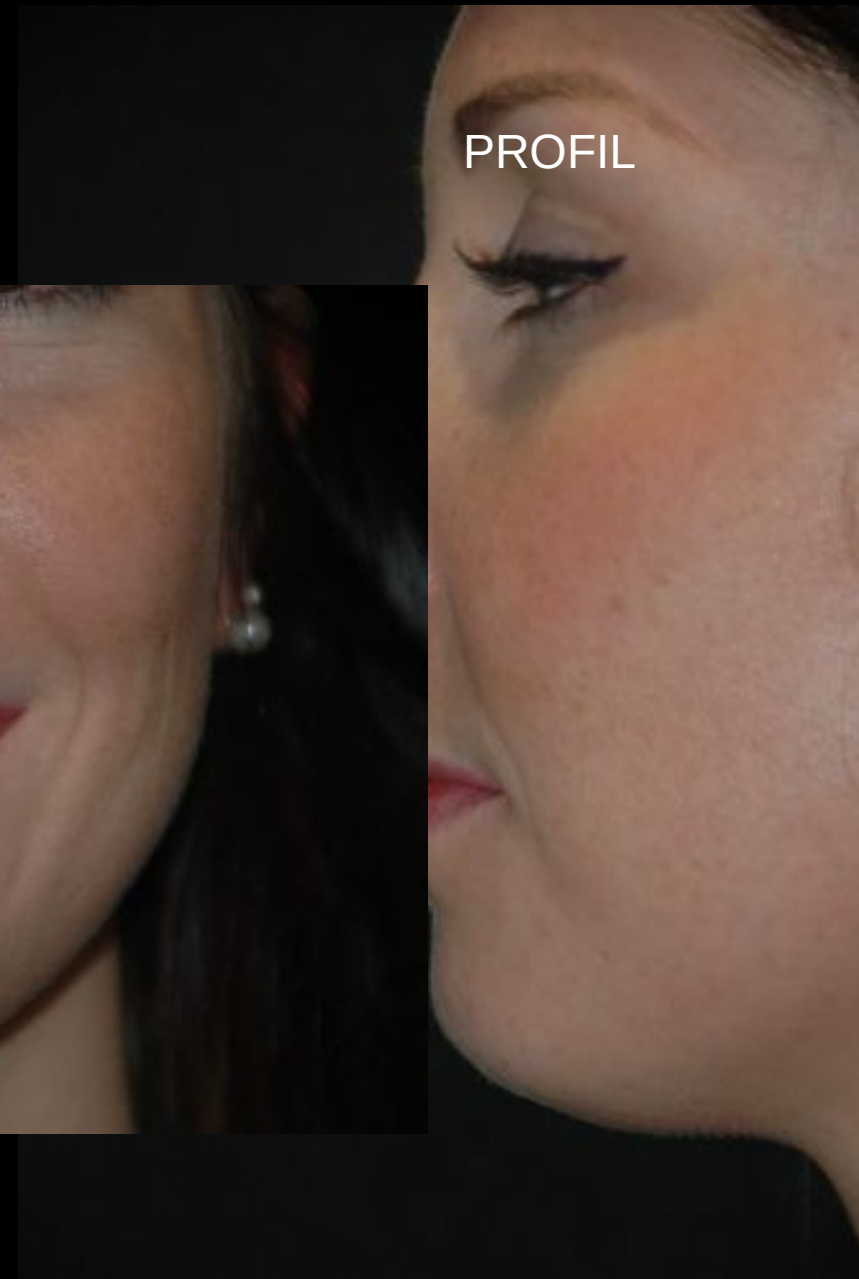FACE



SOURIRE


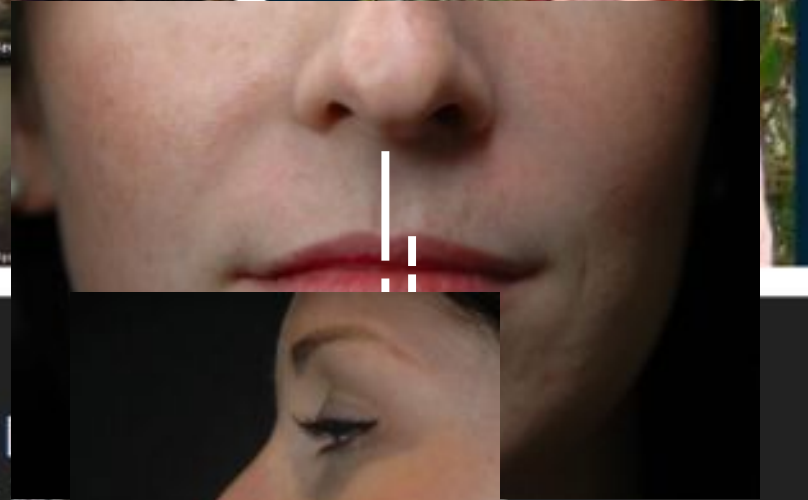


PROFIL





Check list



Dynamique: Mobilité des lèvres rouges - Sourire gingival

Timbre & Dent

Timbre & Dent -

Le sourire rendu aux

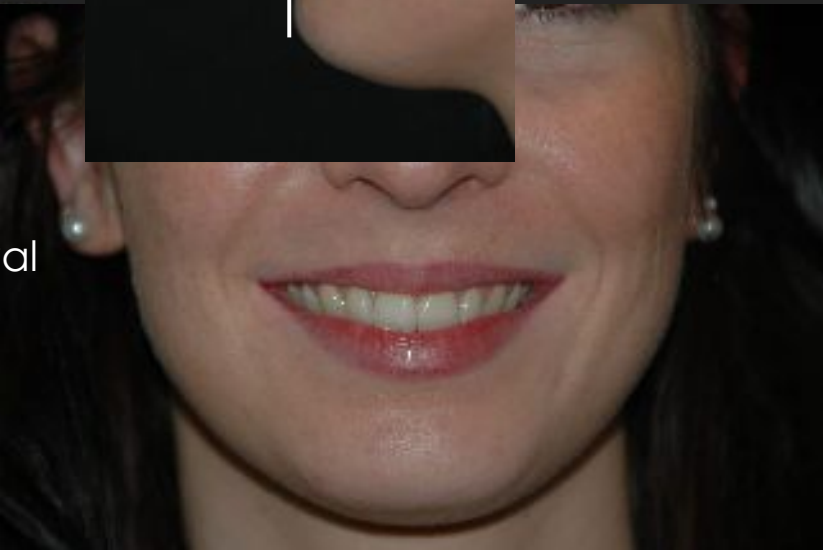Consulter

Aff

Images similaires



Les images peuvent vous aider - Envoyer d



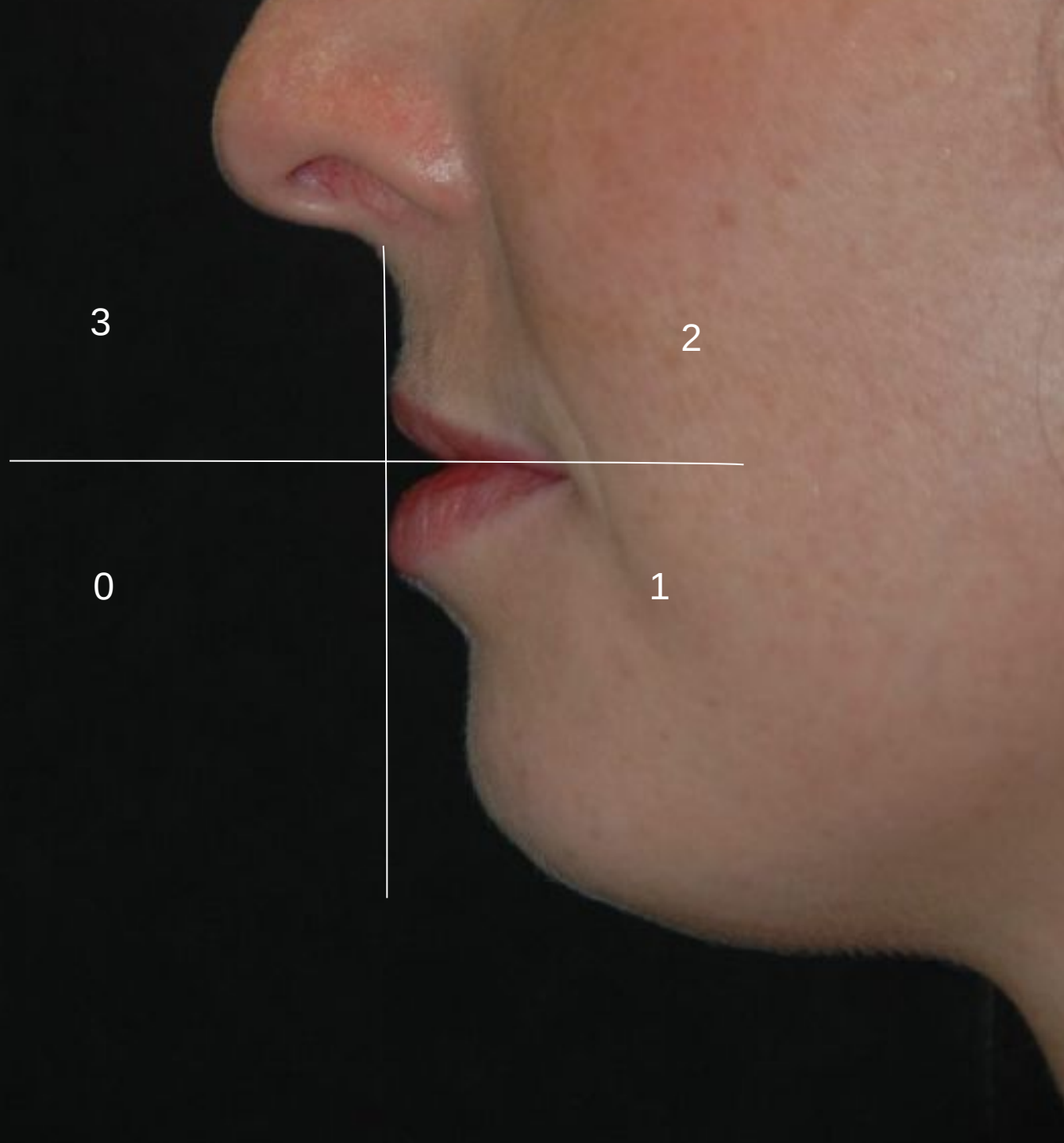
- Analyse statique et dynamique: 3 photos

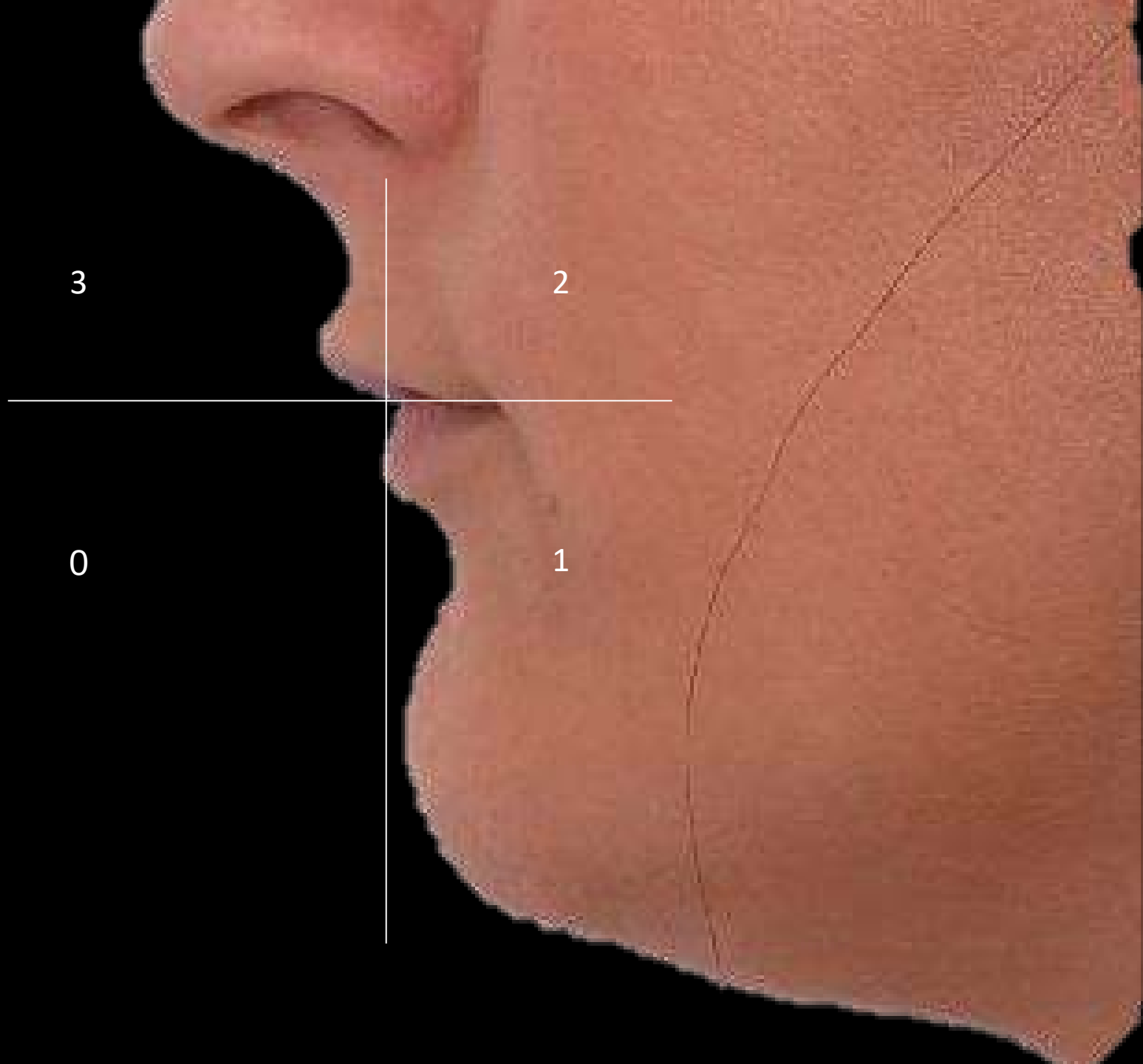
La face, le sourire et le profil

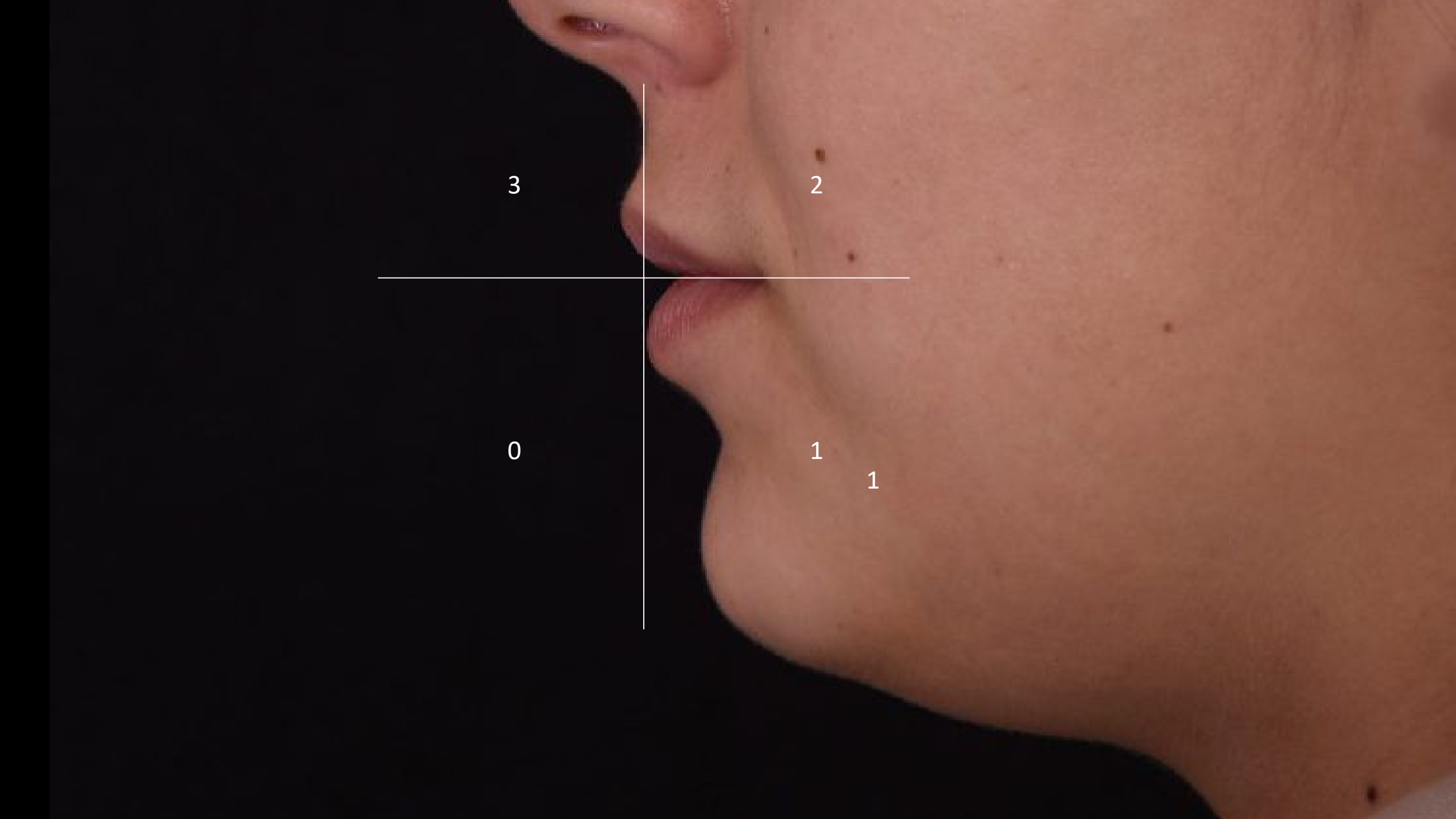
- Un repère orthogonal:

- une verticale qui passe à l'aplomb de la lèvre inf. (de référence)
- une horizontale sur la ligne inter- labiale.

- 4 cadrants 0 1 2 3







Evaluation de FACE

	OUI	NON
Asymétrie		
Proportion des lèvres rouges : 1/1.618		
Proportion respectée du tiers inf 1/3; 2/3		
Ourlet bien défini de la lèvre rouge sup		
Ourlet bien défini de la lèvre rouge inf		
Sillon naso génien (partie haute)		

	Triste	Souriant	Neutre
Emotion globale			

	En M	Linéaire	Encoche
Morphotype lignes interlabiales			

	OUI	NON
Au sourire		
Support dentaire déficient		
Sourire gingival		

Evaluation de PROFIL

Patient

Profil

Evaluation quadrant 1	OUI	NON
Pli Mentonier		
Menton rétrus		
Sillon labio mentonnier		
Commissure labiale		

Evaluation quadrant 2		
Lèvre rouge visible		
Sillon naso génien		
Pli labial à définir		
Ridules lèvre blanche		

Evaluation quadrant 3		
Tubercule médian présent		
Concavité lèvre blanche		

3.

Aplomb de la lèvre inférieure

2.

. Projection de la lèvre sup :

Tubercule médian présent?

→ Oui Ne pas injecter en 1 ère intention

→ Non

. Proportion de la lèvre rouge sup / lèvre infre:

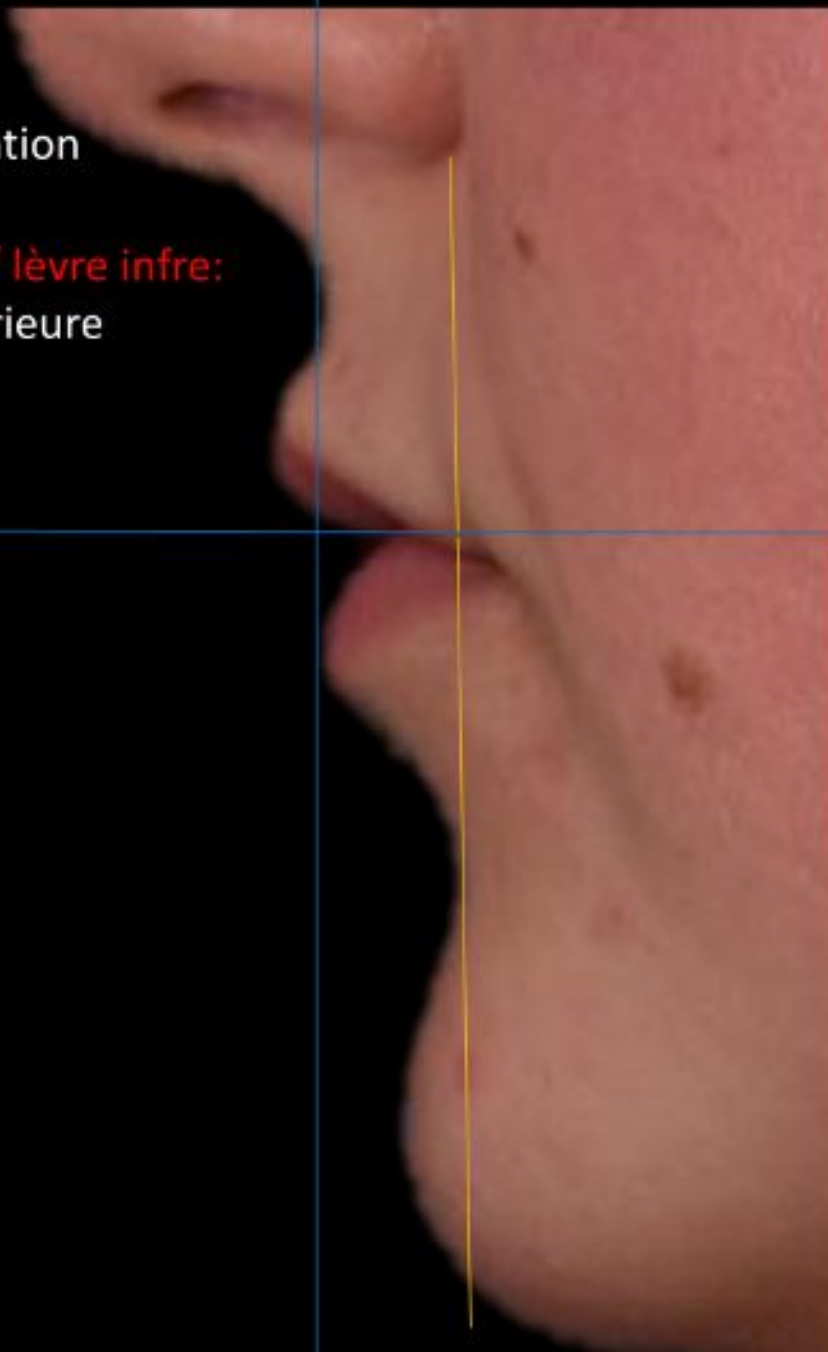
Hauteur de référence : Lèvre inférieure

. Hauteur de la lèvre blanche

Lèvre inférieure de référence

Horizontale sur la ligne inter labiale

0. Rien



. Lèvre rouge visible ?

Proportion 1/3

. Définition du limbe de la lèvre rouge sup.

. Relâchement:

Fosse canine? SNG? (1/3 moyen)

Pli labial ?

Ridules lèvre blanche ?

1.

. Lèvre rouge: lèvre de référence

Proportions 2/3

Hauteur

Volume: Concavité de la lèvre rouge

Définition du limbe

. Forces extrinsèques:

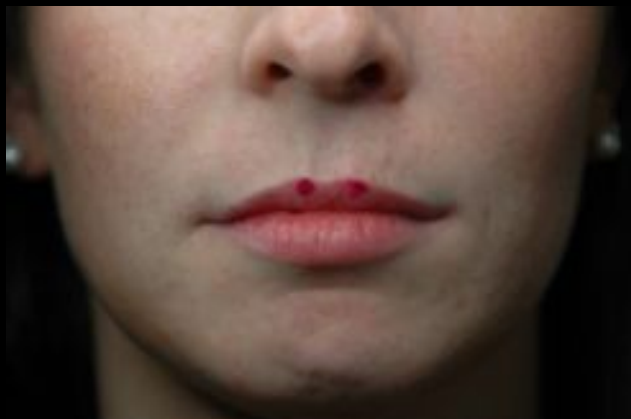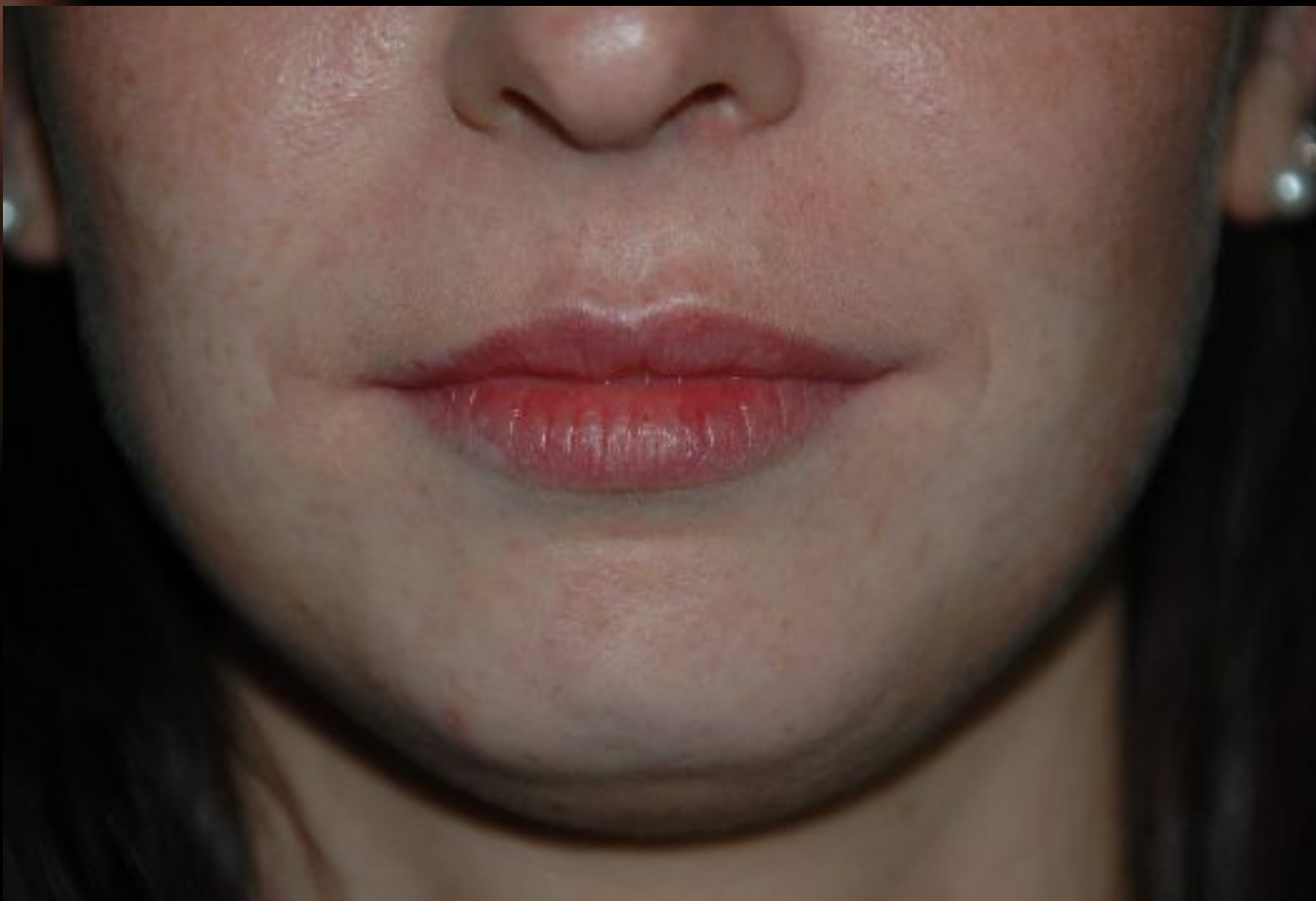Commissure présente:

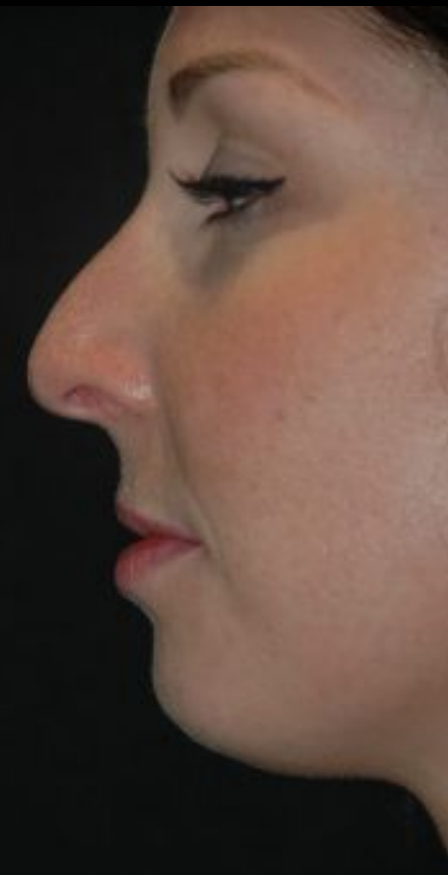→ Oui: Pli ou ride d'amertume?
Menton?

→ Non

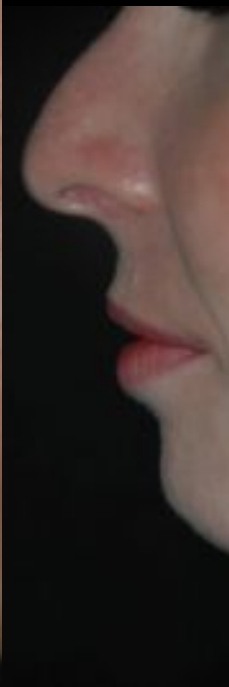
. Sillon labio - mentonnier

Soutien de la lèvre inférieure





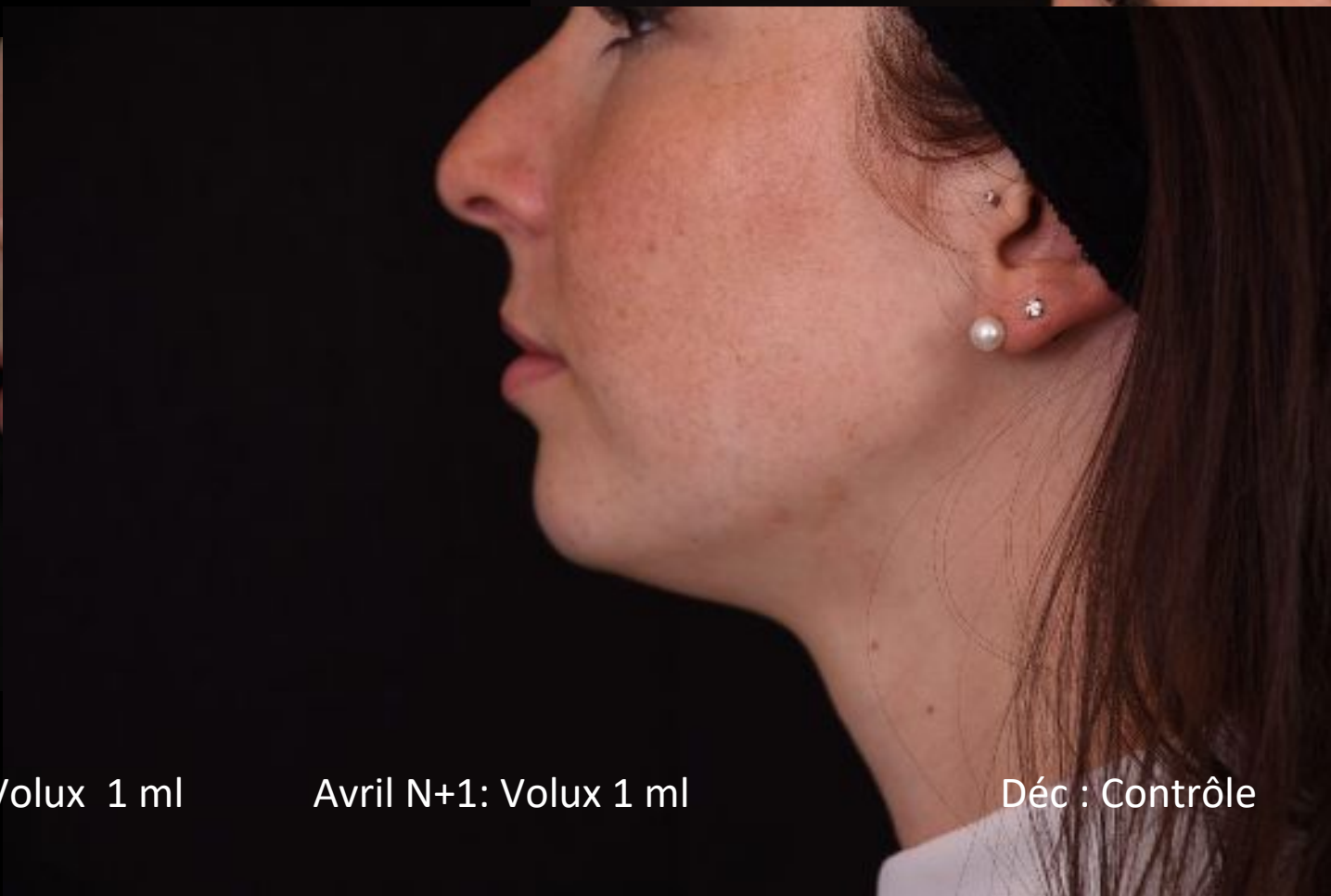
30/08 2 points Glaugo+ LS



Après



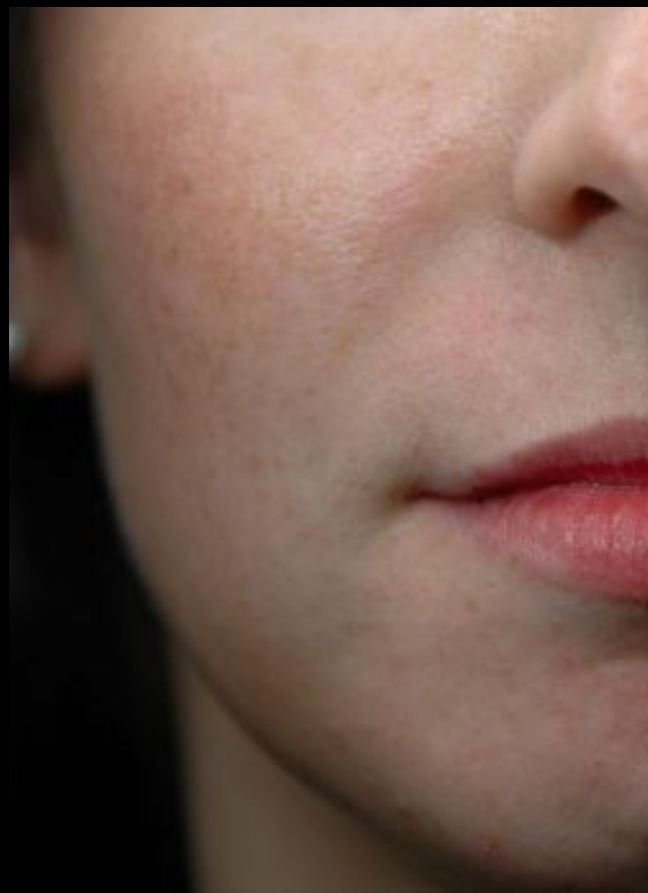Sept Volux 1 ml



Avril N+1: Volux 1 ml

Déc : Contrôle





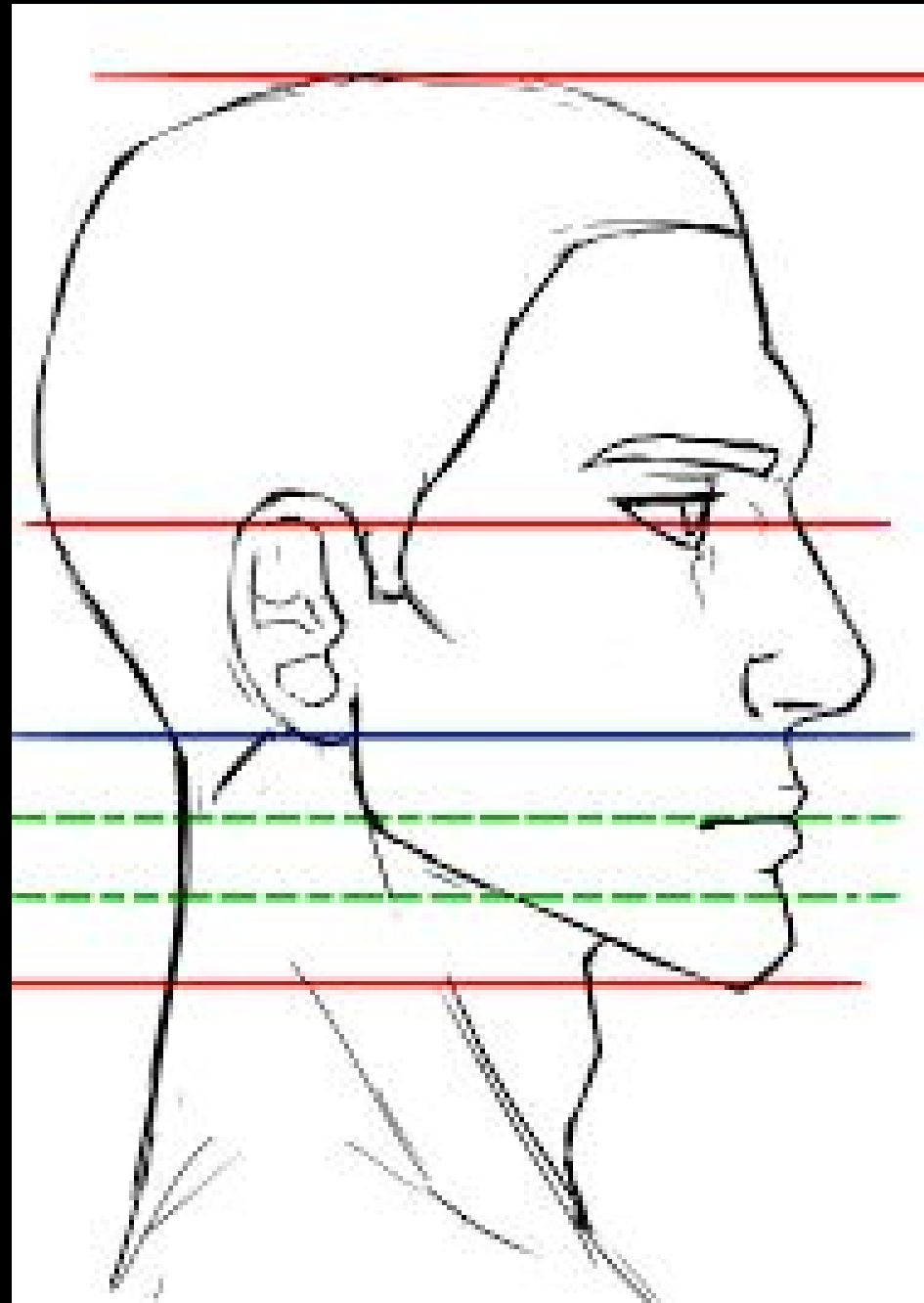
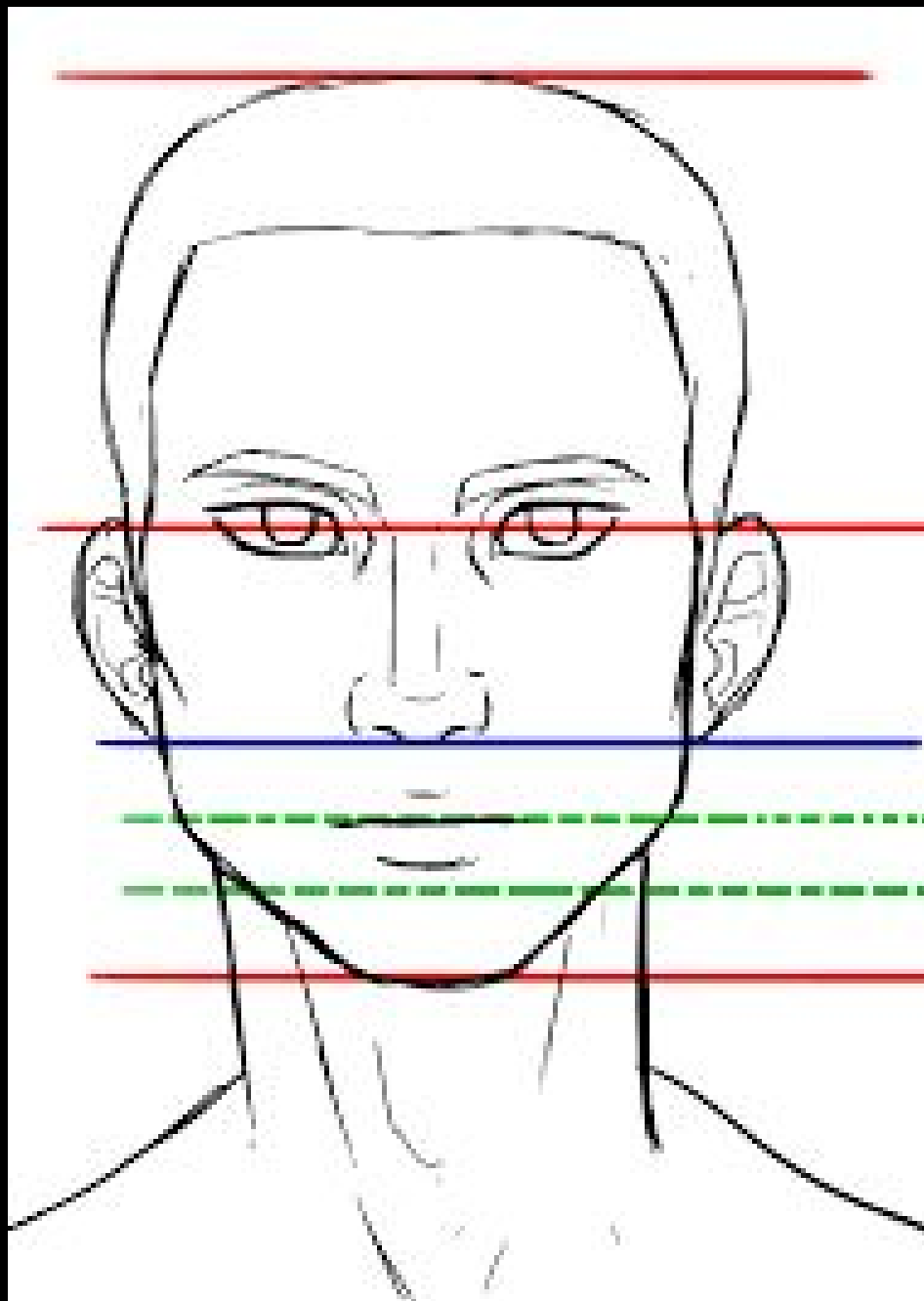
guere epanoui" comme le rapporte le site [The Science News](#).

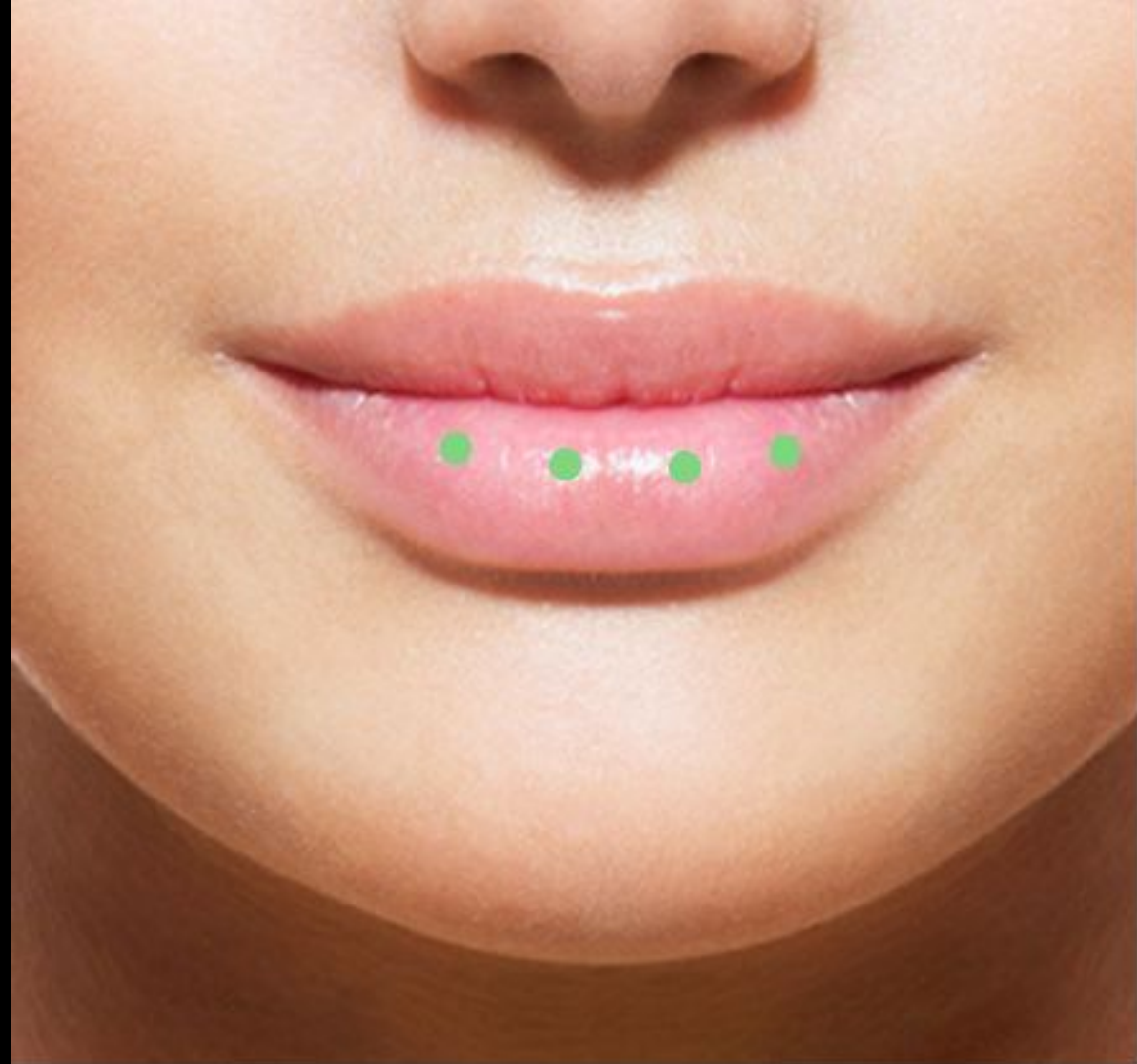

vos patients ?



Barrylines

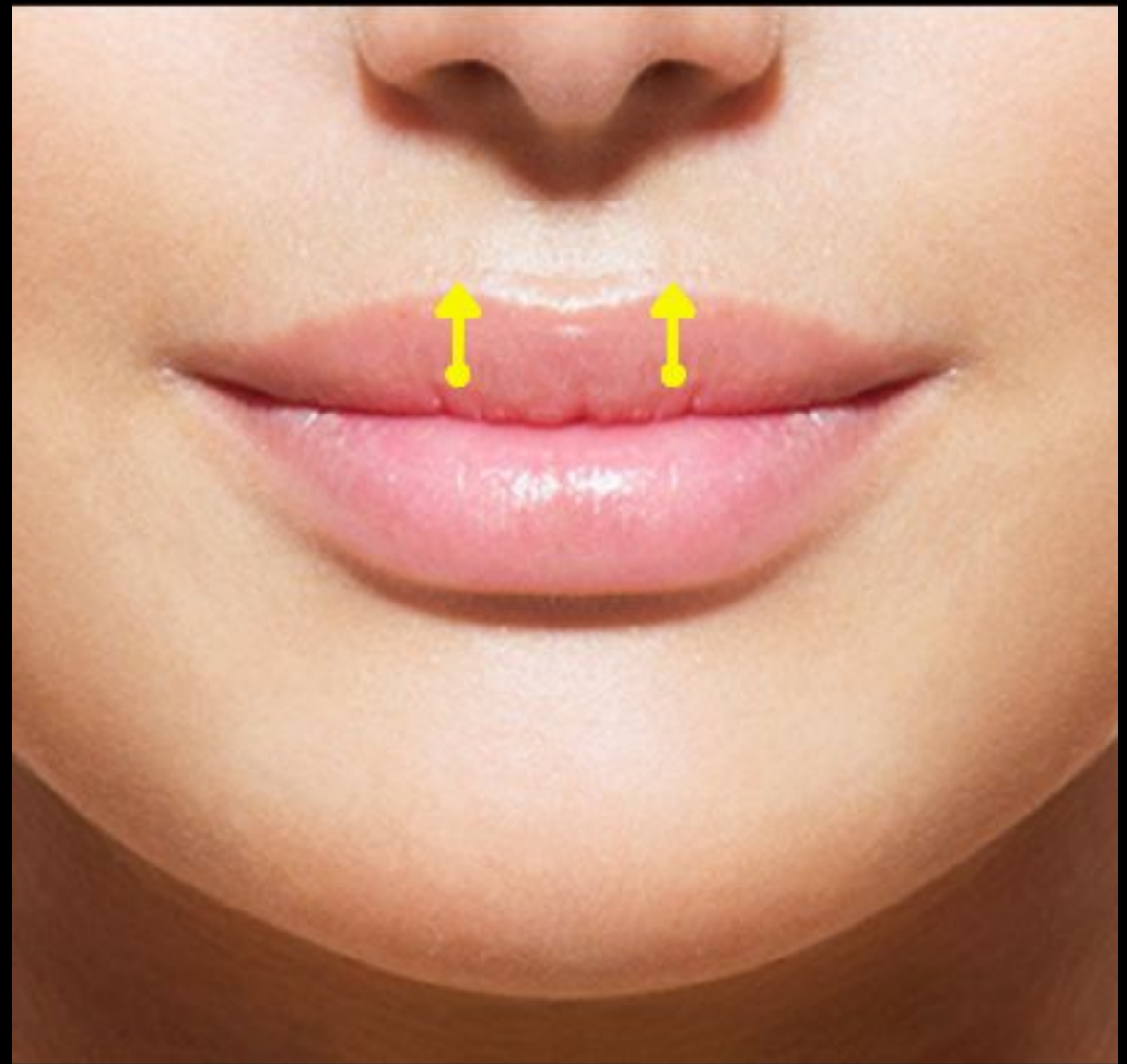



Profil Q1 : volume lèvre inférieure insuffisant

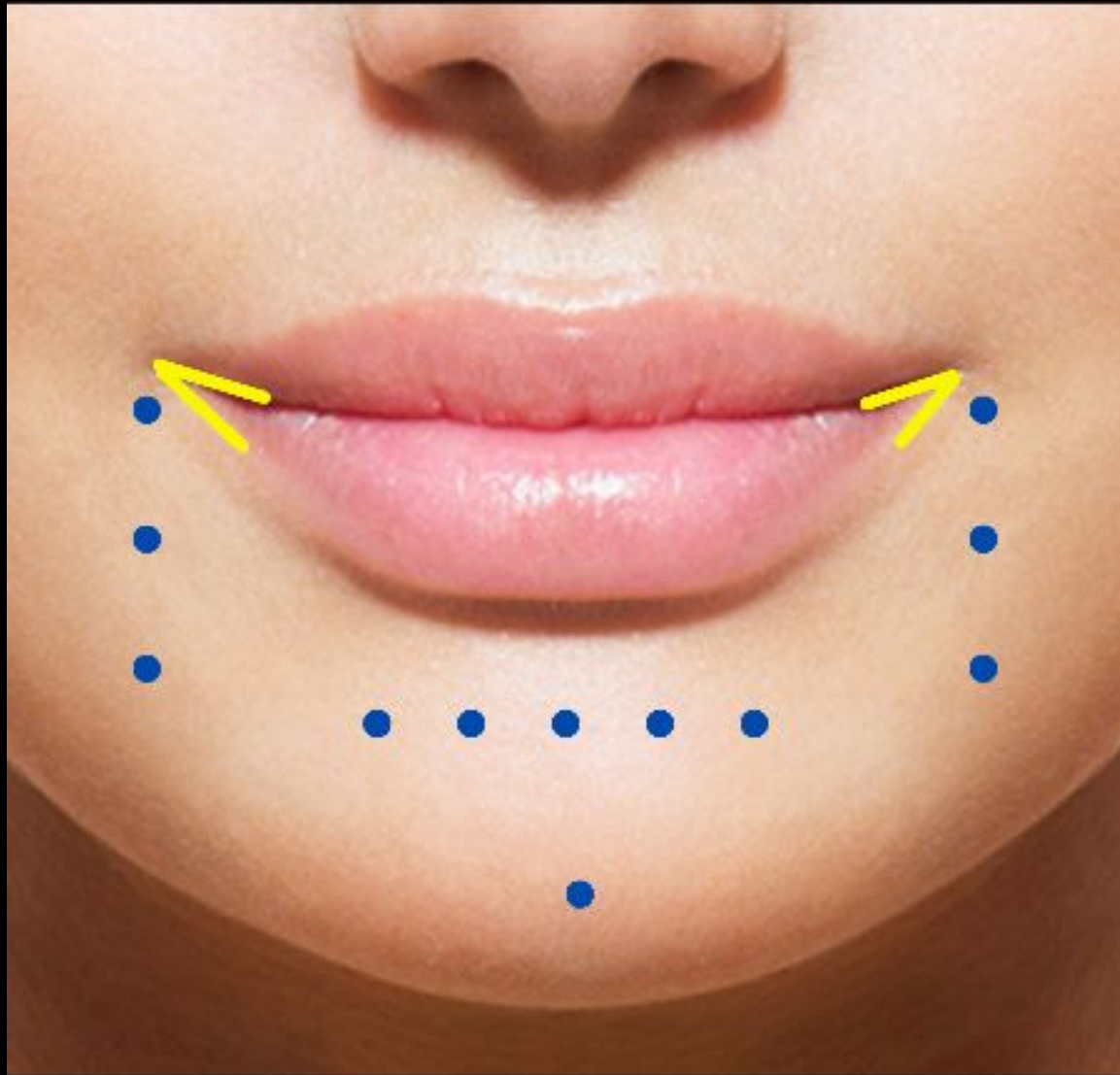
Profil Q3

Hauteur de la lèvre rouge : fine



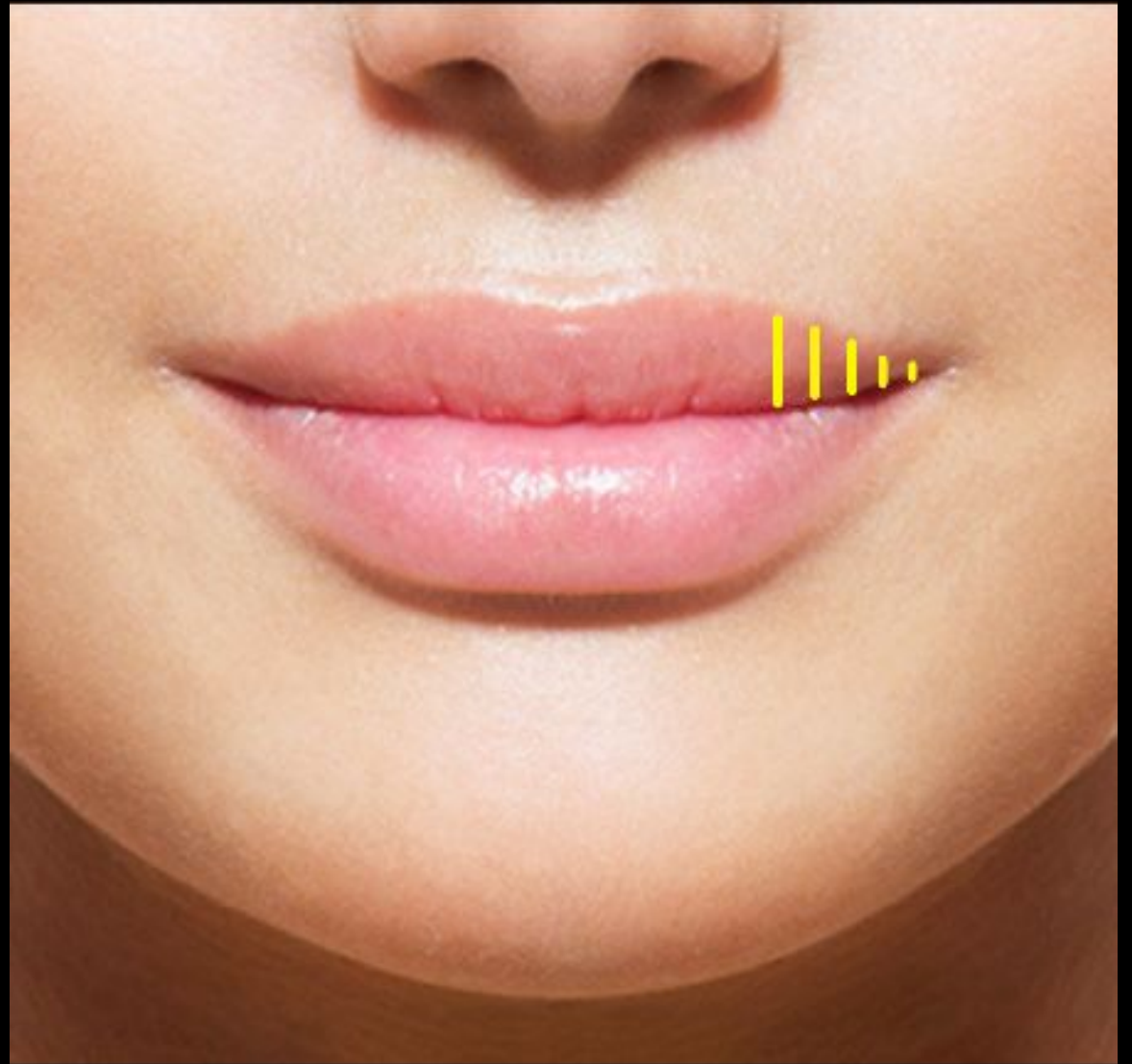
Profil Q1

Commissure labiale : oui



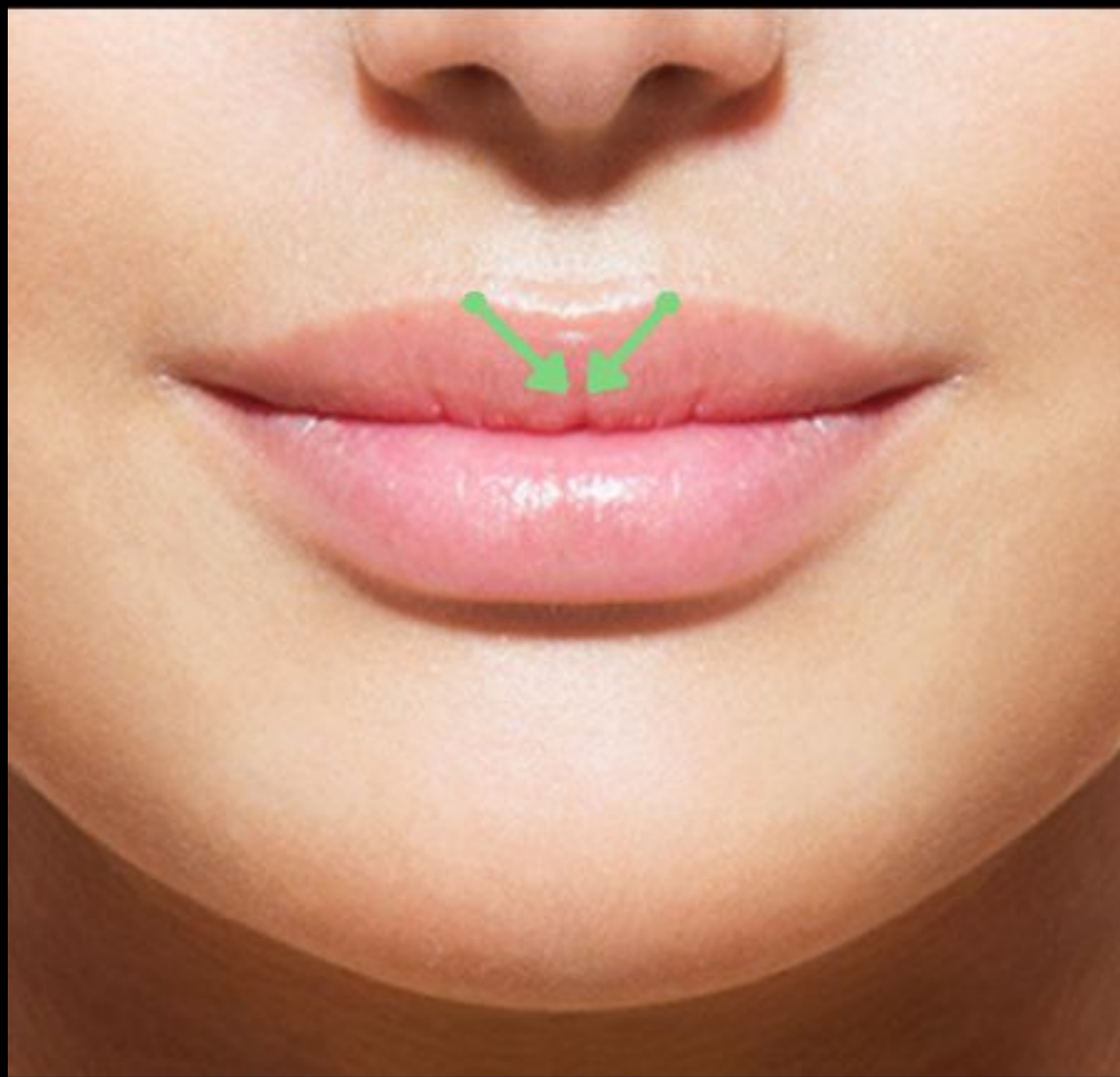
Profil Q2

Hauteur de la lèvre : fine



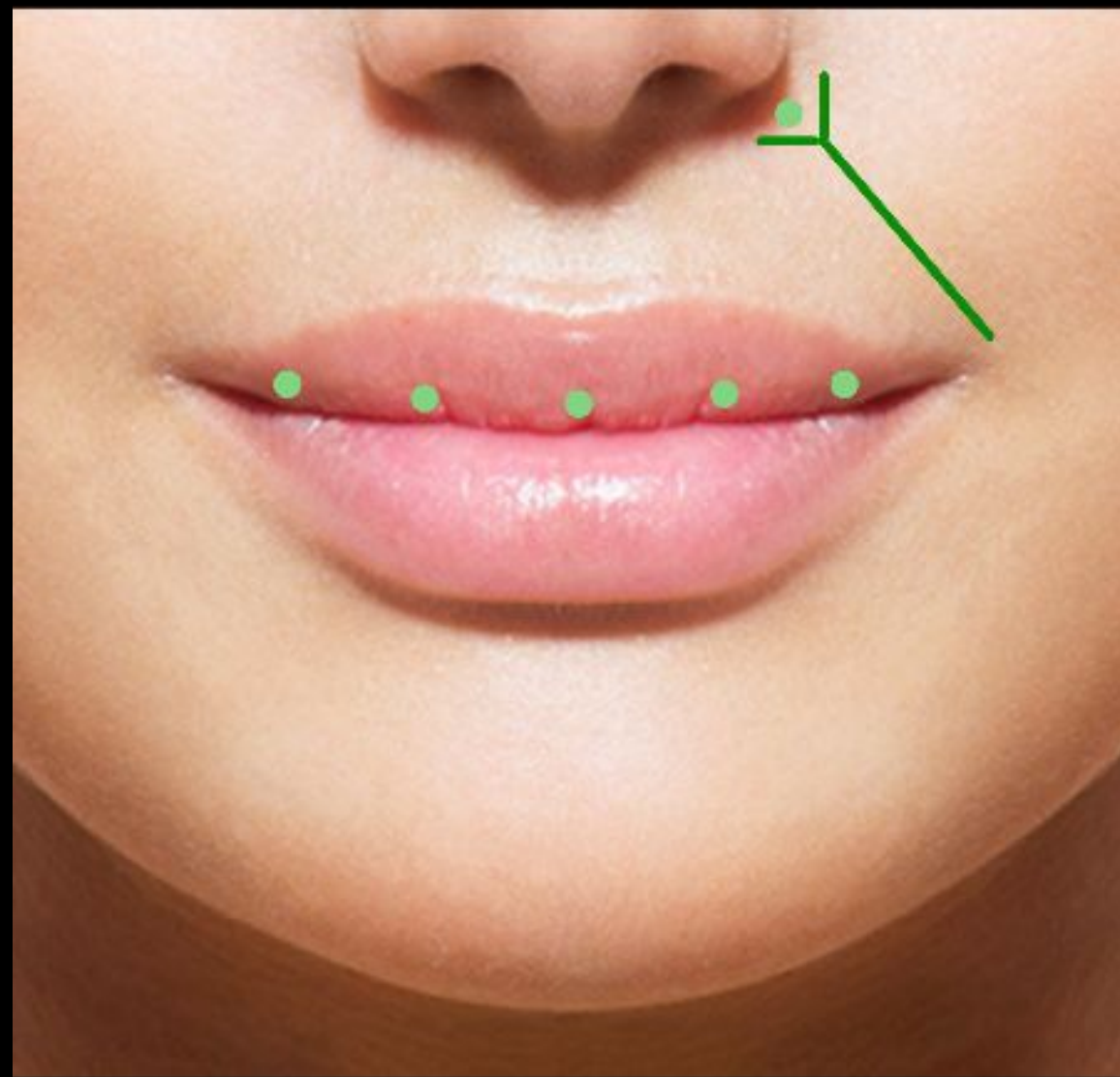
Face Neutre

Dessin de l'arc de cupidon : Plat



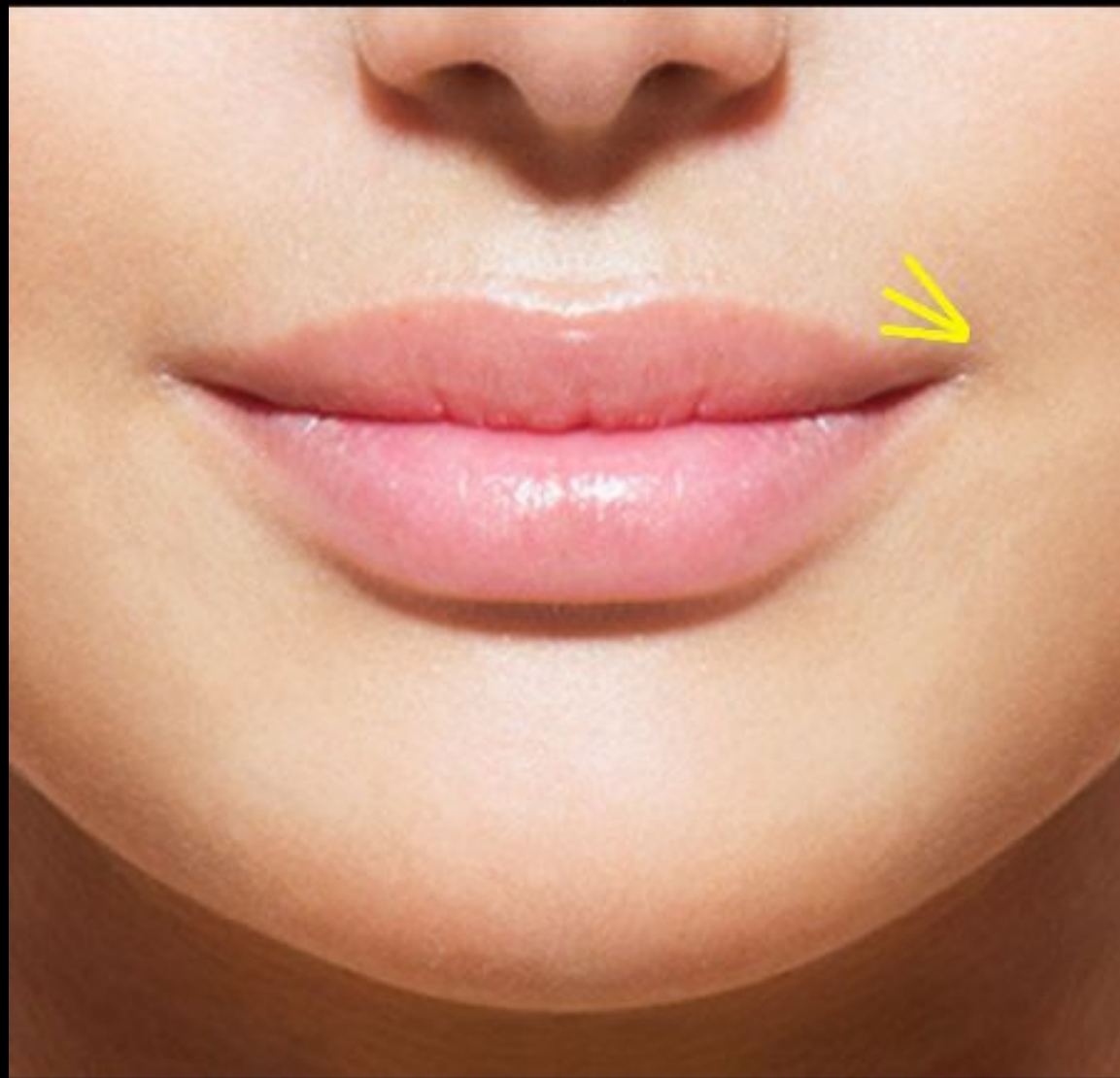Face Sourire

Sourire gingival : oui



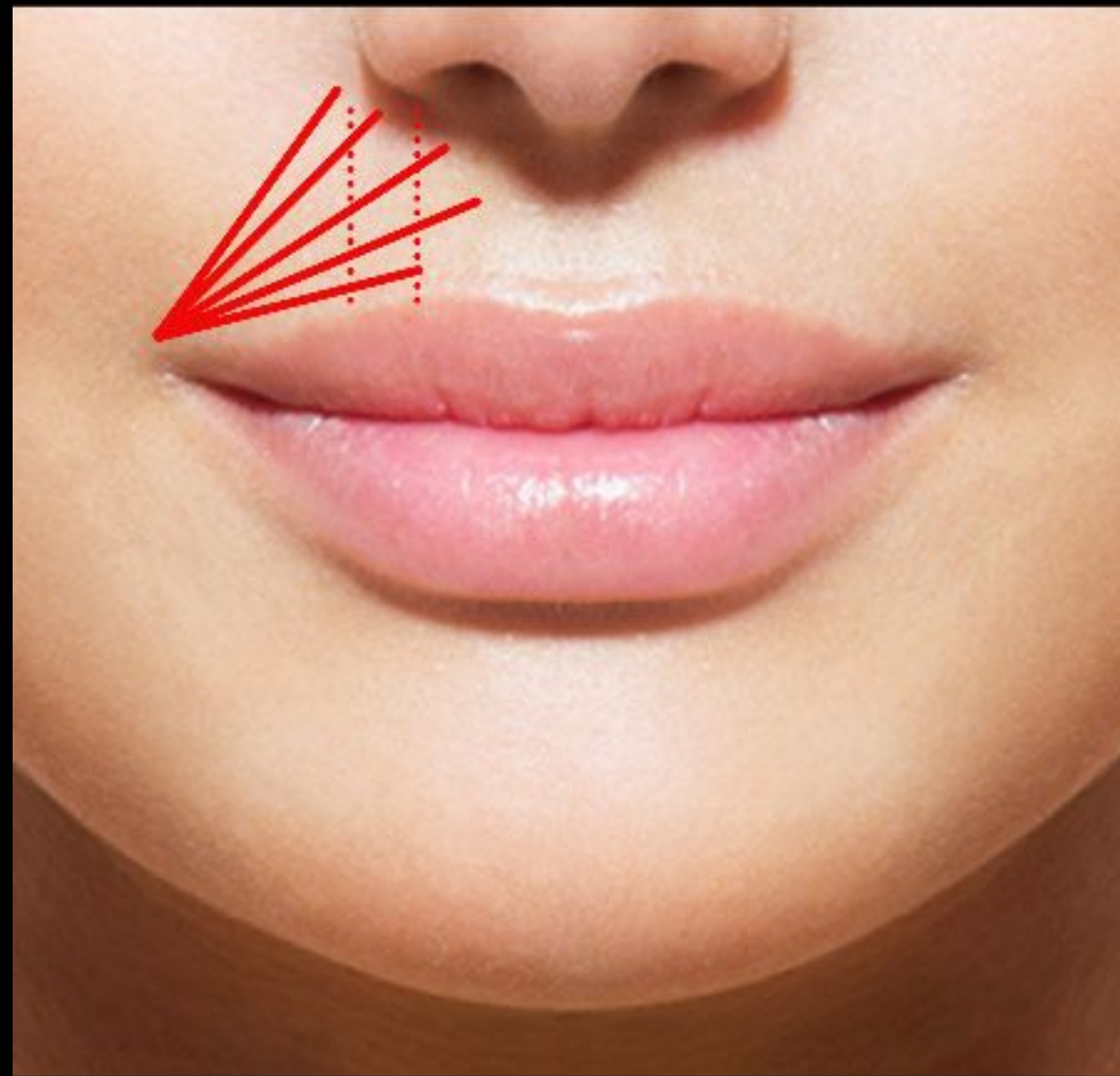
Profil Q2

Présence d'un pli labial entre la lèvre mobile et le sillon nasogénien : oui



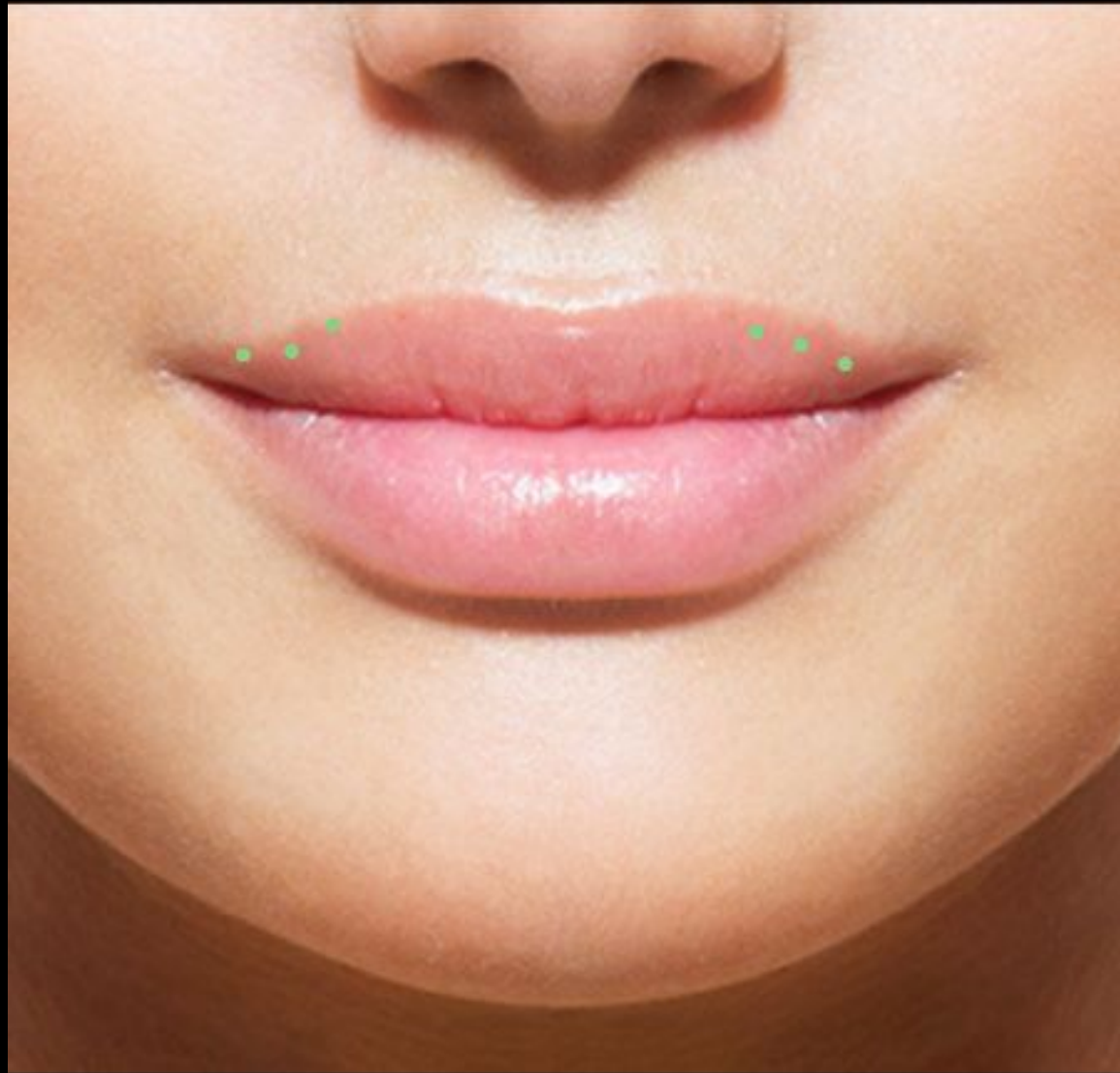Profil Q2

Ridules sur la lèvre blanche : marquées



Profil Q2

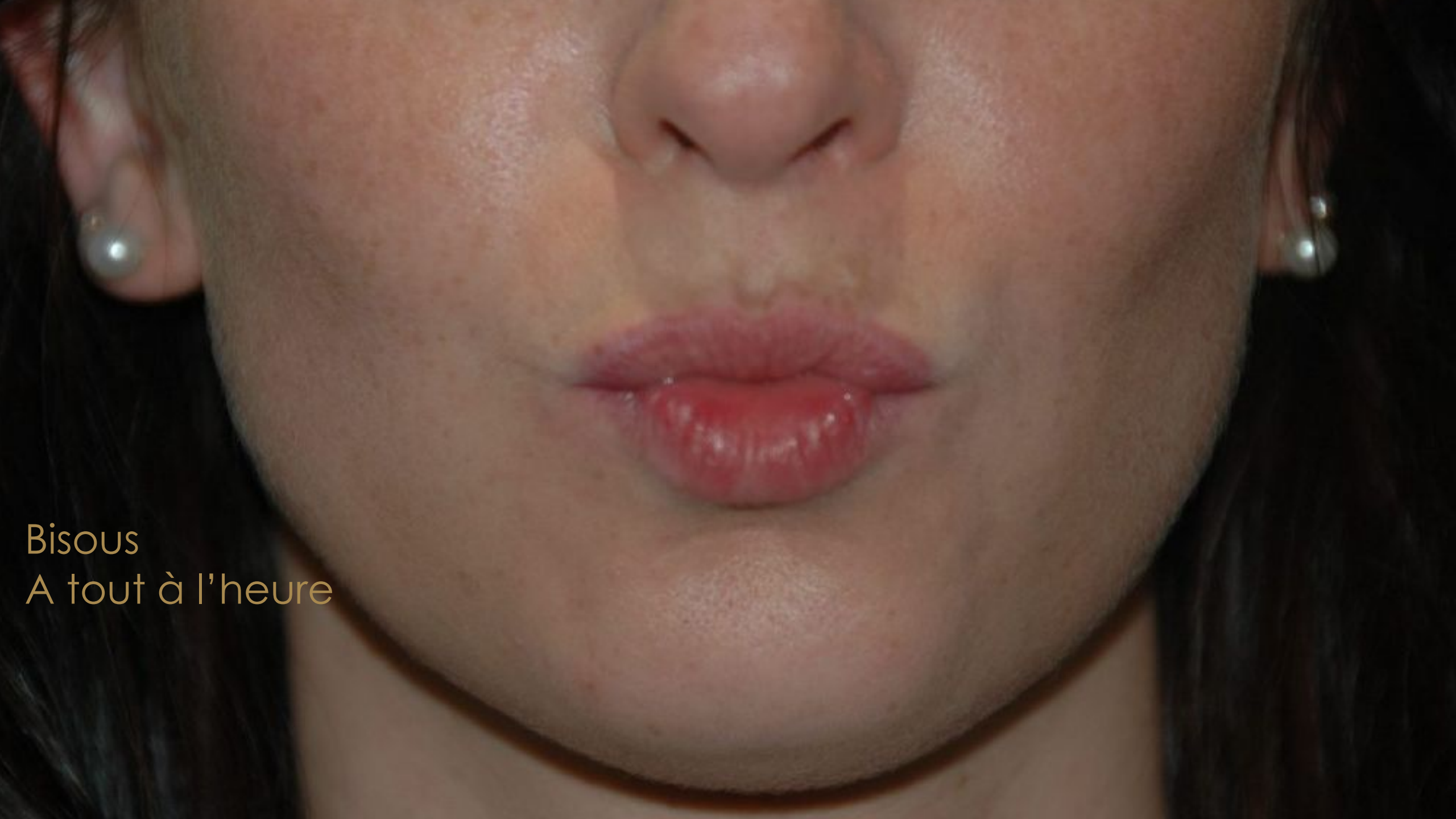Définition du contour : insuffisante



Profil Q1

Définition du contour : insuffisante





Bisous
A tout à l'heure

A close-up, artistic photograph of a person's face, focusing on the eyes and mouth. The skin has a golden, cracked texture, resembling aged leather or a special effect makeup. The lighting is warm and dramatic, highlighting the contours of the face.

Merci

Q&A

Dr Laurence BARRY

Médecin esthétique chez Beauxmonts